



UNIVERSIDAD AUTONOMA DE AGUASCALIENTES  
CENTENARIO HOSPITAL MIGUEL HIDALGO

“ORIENTACIÓN QUE TOMA EL CATÉTER EPIDURAL.  
¿ES LA MALA TÉCNICA EN LA COLOCACIÓN UN FACTOR PARA LA MALA  
POSICIÓN DEL CATÉTER PERIDURAL PARA ANESTESIA EPIDURAL?”

TESIS PARA LA OBTENCION DEL GRADO DE ESPECIALISTA EN  
ANESTESIOLOGIA

AUTOR: ALDO RODOLFO MARQUEZ VILLA  
ASESOR: DRA MARIA DE LA LUZ TORRES SOTO

AGUASCALIENTES, AGS. 15 DE ENERO DEL 2012



**DR. FELIPE DE JESUS FLORES PARKMAN SEVILLA**  
**JEFE DEL DEPARTAMENTO DE ENSEÑANZA.**

A handwritten signature in black ink, appearing to read "Paul Lopez Chavez".

**DR. PAUL LOPEZ CHAVEZ**  
**JEFE DEL DEPARTAMENTO DE ANESTESIOLOGIA.**

A handwritten signature in black ink, appearing to read "Maria de la Luz Torres Soto".

**DRA. MARIA DE LA LUZ TORRES SOTO.**  
**PROFESOR TITULAR DEL CURSO.**

## Agradecimientos

A dios por permitirme concluir esta importante etapa en mi vida y darme fortaleza para lograrlo.

A mi madre y hermanos por su apoyo incondicional en todos los momentos de mi formación.


A la Dra. Torres por ser mi maestra y mi ejemplo a seguir durante estos tres años.

A mis maestros que con su dedicación y paciencia me enseñaron a querer y respetar esta gran especialidad.

A Myriam por su apoyo en los momentos mas difíciles de este proyecto.

## Dedicatoria

A mi hermana Claudia Angélica que pese a su enfermedad me apoyo incondicionalmente en este largo camino, me enseñó como enfrentar las adversidades de la vida como algo cotidiano. Y que no pudo llegar a ver realizado este sueño que empezamos como familia hace 3 años. En paz descanse.





UNIVERSIDAD AUTÓNOMA  
DE AGUASCALIENTES

**ALDO RODOLFO MARQUEZ VILLA  
ESPECIALIDAD ANESTESIOLOGIA  
P R E S E N T E**

Por medio de la presente se le informa que en cumplimiento de lo establecido en el Reglamento General de Docencia en el Capítulo XVI y una vez que su trabajo de tesis Titulado:

**“ORIENTACIÓN QUE TOMA EL CATÉTER EPIDURAL.  
¿ES LA MALA TÉCNICA EN LA COLOCACIÓN UN FACTOR PARA LA MALA POSICIÓN DEL  
CATÉTER PERIDURAL PARA ANESTESIA EPIDURAL?”**

Ha sido revisado y aprobado por su tutor y consejo académico, se autoriza continuar con los trámites de titulación para obtener el grado de:  
**Especialista en Anestesiología**

Sin otro particular por el momento me despido enviando a usted un cordial saludo.

**ATENTAMENTE  
“SE LUMEN PROFERRE”  
Aguascalientes, Ags., 17 de Enero de 2012.**



**DR. RAÚL FRANCO DÍAZ DE LEÓN  
DECANO DEL CENTRO DE CIENCIAS DE LA SALUD**

c.c.p. C. P. Ma. Esther Rangel Jiménez / Jefe de Departamento de Control Escolar  
c.c.p. Archivo



**PROGRESO  
para  
todos**

GOBIERNO DE AGUASCALIENTES

Aguascalientes, Ags. 16 de Enero de 2012

**DR CARLOS A. DOMINGUEZ REYES  
SECRETARIO TECNICO DEL SUBCOMITE DE INVESTIGACION Y ETICA  
CENTENARIO HOSPITAL MIGUEL HIDALGO**


**Estimado Dr Domínguez:**

En respuesta a la petición hecha al Dr Aldo Rodolfo Márquez Villa, en relación a presentar una carta de aceptación de su trabajo de tesis titulado:

***“Orientación que toma el catéter epidural.  
¿Es la mala técnica en la colocación un factor para la mala posición del catéter  
peridural para anestesia epidural?”***

Me permito informarle que una vez leído el documento, considero que llena los requisitos para ser aceptado por el Subcomité y encuadrado como trabajo final.

Sin más por el momento aprovecho la oportunidad para hacerle llegar un cordial saludo.

  
**ATENTAMENTE**

**Dra María de la Luz Torres Soto  
Profesora Titular del Posgrado en Anestesiología  
Asesor de Tesis  
Centenario Hospital Miguel Hidalgo**

c.c.p. Jefatura de Enseñanza e Investigación.CHMH  
c.c.p. Archivo



[www.aguascalientes.gob.mx/HospitalHidalgo/](http://www.aguascalientes.gob.mx/HospitalHidalgo/)  
C. Galeana Sur 465, Colonia Obraje | Aguascalientes, Ags. | C.P. 20230  
Tel: 01 (449) 994 67 20 | Fax: 01 (449) 994 67 48

Centenario  
**HOSPITAL  
MIGUEL HIDALGO** 

## RESUMEN

**Antecedentes.** El uso de anestesia epidural fue descrita hace más de un siglo y la colocación de catéter en el espacio epidural para la anestesia continúa hace 80 años, inicialmente para trabajo de parto. La analgesia epidural continua es la introducción de un catéter con una aguja especial en el espacio epidural que permite prolongar la analgesia el tiempo que sea necesario, con la inyección de anestésico local por el catéter, así como proporcionar una analgesia efectiva en el período posterior a la cirugía. Hoy en día esta técnica es ampliamente utilizada como un método anestésico replicado constantemente por el método científico estándar.

El objetivo de este estudio es determinar la colocación adecuada del catéter epidural en el espacio epidural por imágenes de diagnóstico con el fin de correlacionar la mala técnica y el fracaso de la anestesia regional, lo que lleva en la necesidad de retirar el catéter y cambiar su ubicación o en Al final de la analgesia después de la cirugía. Con el riesgo de realizar otro método anestésico. Son varios artículos que describen que la mala posición del catéter esta relacionada con la técnica utilizada durante el mismo, y demostrado por técnicas de diagnóstico como rayos X, TAC, etc. Pudiendo ocasionar con un bloqueo sensitivo-motora insuficiente o nulo, incluso con una técnica anestésica adecuada, lo que obliga al anestesiólogo a modificar la técnica original planificada, con aumento de la morbilidad y mortalidad trans y post-anestesia.

**Objetivo.** Determinar la relación entre los catéteres epidurales colocados en pacientes sometidos a cualquier procedimiento quirúrgico en el Hospital Centenario Miguel Hidalgo, y la dirección que tienen en el espacio epidural en centímetros a través de la visualización del catéter radiopaco en una radiografía AP de columna lumbar.

**Métodos.** En un estudio observacional y transversal, se comparó la introducción de la punta del catéter epidural lumbar a través de rayos X en dos grupos de

pacientes (n = 20) a los que se realiza un procedimiento quirúrgico e ingresan en la Unidad de Cuidados anestésicos con él catéter para el control analgésico o para un futuro evento anestésico. Se incluyen pacientes de entre 18 y 65 años, sexo indistinto. 5 pacientes fueron excluidos debido a que el catéter no se pudo identificar en las radiografías. En el grupo 1 el catéter fue introducido menos de 4 cm (n = 12). En el grupo 2 el catéter fue introducido hace más de 4 cm (n = 8). La mala colocación se ha definido como los catéteres que la punta se dirige lateral a la línea media, lo que aumenta en riesgo de anestesia fallida.

Se observó el comportamiento clínico de 6 pacientes (Grupo 3) a los que se realizó un nuevo procedimiento quirúrgico y que portaban un catéter epidural con control radiológico, con el fin de correlacionar o no, anestesia incompleta con la posición del catéter epidural. cuatro de estos pacientes tenían catéter introducido menos de 4 cm y se encontraban en la posición correcta. Por otro lado 2 pacientes en que los catéteres se introdujeron más de 4 cm se incluyeron en este grupo, uno de estos pacientes tenían catéter en una posición correcta y el otro no.

**Resultados.** 80% (n = 17) de los catéteres estaban en una posición correcta, el 20% (n = 3) se encontraban en una posición incorrecta. En el grupo 1, 91.66% (n = 11) estaban en una posición correcta y 8,34% (n = 1) en una posición incorrecta en comparación con el grupo 2 el 75% (n = 6) se encontraban en una posición correcta, y el 25% (n = 2) en una posición incorrecta (p = 0,29473684).

55% de los pacientes eran hombres y el 45% eran mujeres, esto indica que el estudio no difiere en cuestiones de género. El promedio de edad en los hombres fue de 34,4 años con desviación estándar de 21,6. El promedio de edad en las mujeres fue 39,12 años con una desviación estándar de 22,88. Sólo un paciente del grupo de tres presenta disfunción clínica la cual no se correlaciona con un catéter mal colocado en la radiografía.

**Conclusión.** Se concluye que la técnica de colocación de catéter epidural en el Centenario Hospital Miguel Hidalgo no influye en la posición incorrecta que lleva el catéter. La disfunción del catéter que fue determinado con las imágenes



radiológicas a estar en la posición correcta no estaba relacionada con la colocación.




INDICE DE CONTENIDO.

Introducción.	1
Marco teórico.	3
Anatomía.	3
Anestesia peridural	5
Adecuada colocación del catéter peridural.	17
Métodos de estudio de la cavidad peridural.	18
Falla de los bloqueos peridurales .	20
Planteamiento del problema.	22
Justificación.	23
Hipótesis	24
Objetivos.	24
Diseño de estudio.	25
Criterios de inclusión y exclusión.	25
Material y método.	26
Resultados.	29
Conclusiones.	34
Bibliografía.	35

INDICE DE GRAFICAS.

Grafica 1	29
Grafica 2	30
Grafica 3	30
Grafica 4	31
Grafica 5	32
Grafica 6	33
Grafica 7	33



## Introducción

El trabajo que se presenta se centra en el estudio de la adecuada colocación del catéter peridural en el espacio epidural por medio de imágenes diagnósticas con la finalidad de evaluar la posibilidad de que la mala técnica utilizada para colocar dicho catéter esté relacionada con la falla en el manejo de este tipo de anestesia regional, lo que nos lleva a la necesidad de retirar el catéter y colocar otro nuevamente, así como en ocasiones dejar de brindar una analgesia post-operatoria a los pacientes sometidos a cirugía(1). Aunado al riesgo que es aplicar otro bloqueo peridural o combinado ya sea para recolocación de catéter o para administrar anestesia general en el caso de anestesia fallida por disfunción de un catéter peridural. Que en muchas ocasiones incrementa el tiempo anestésico así como los costos del procedimiento anestésico en sí. Motivo por el cual se puede brindar al paciente el beneficio de no someterlo a nuevos riesgos por este procedimiento, bajar costo al disminuir los insumos utilizados y disminuir el tiempo en sala de quirófano

Si bien la aplicación de anestesia peridural se describió hace más de un siglo y la colocación de catéter en el espacio peridural para anestesia continua a nivel lumbar hace 80 años inicialmente para trabajo de parto; hoy en día es una técnica ampliamente utilizada ya como un método anestésico repetible de forma constante a través de un método científico estandarizado. Pese a lo ya descrito en un sin número de artículos relacionados, aun se encuentran múltiples fallas en la colocación de este tipo de catéteres, muchas de las cuales no son atribuibles a la técnica de colocación sino a las variantes anatómicas del paciente que es sometido al procedimiento anestésico así como el tipo de material empleado para el bloqueo peridural(2).

Otro aspecto importante que se debe tomar en cuenta es el hecho de que se realiza este procedimiento completamente a ciegas, tomando solo referencias anatómicas, y usando técnicas confirmatorias no específicas, y en que no se

realiza en forma rutinaria la confirmación por ningún método de que el catéter está adecuadamente colocado.

La analgesia o bloqueo epidural continuo consiste en la introducción de un catéter a través de una aguja especial al espacio peridural que permite prolongar la analgesia o anestesia tanto tiempo como sea necesario; mediante la inyección intermitente de anestésico local a través del catéter, así como proporcionar analgesia efectiva en el post-operatorio(3,4).

Se han tratado de explicar a través de múltiples estudios las causas de analgesia parcial y/o segmentaria, con bloqueo sensitivo-motor insuficiente o nulo, a pesar de realizarse una técnica de abordaje impecable, obligando al anestesiólogo a modificar la técnica anestésica originalmente planeada, con el consecuente incremento de la morbi - mortalidad trans y post- anestésica(3).

Se encuentran varias publicaciones relacionados con el tema, en los cuales se encuentran resultados contundentes, que demuestran que la mala posición de los catéteres es en gran parte por la técnica utilizada durante la colocación, y se ha tratado de demostrar mediante múltiples técnicas diagnósticas, que van desde una radiografía simple hasta TAC y resonancia magnética, como técnicas no invasivas y el uso de medio de contraste en cualquiera de estas técnicas como método invasivo. Con los riesgos que conlleva el uso de estos medicamentos (5).

En la actualidad se dispone de catéteres peridurales que cuentan con una línea de material radiopaco fácil de ver mediante radiografías simples (6).

Finalmente otro aspecto importante que se debe tener en cuenta son las complicaciones que se pueden presentar al realizar una anestesia regional y la colocación de este tipo de catéteres (5).

## **Marco teórico.**

El canal espinal es una región clave en la anestesia neuroaxial ya que su contenido neural es la parte anatomofuncional “intermedia” de las vías del dolor, las cuales se han ido disecando en su estructura, función, e interacciones celulares hasta darnos a conocer sistemas tan interesantes como el opioide, adrenérgico, serotoninérgico, GABAérgico, por solo mencionar algunos. Además de su contenido neural, el canal espinal alberga muchos y variados componentes como son el LCR, las meninges, los vasos sanguíneos, algunos ligamentos, el espacio extradural, la membrana peridural, y la grasa extradural. Todos estos elementos juegan un papel determinante en la farmacodinamia de las drogas administradas por esta vía (4).

Los términos epidural, extradural y peridural son sinónimos que se utilizan para referirse a la cavidad o espacio que se localiza entre la duramadre espinal y la pared interna del canal espinal formada por el ligamento amarillo, el ligamento longitudinal posterior y la membrana peridural (5).

## **Anatomía**

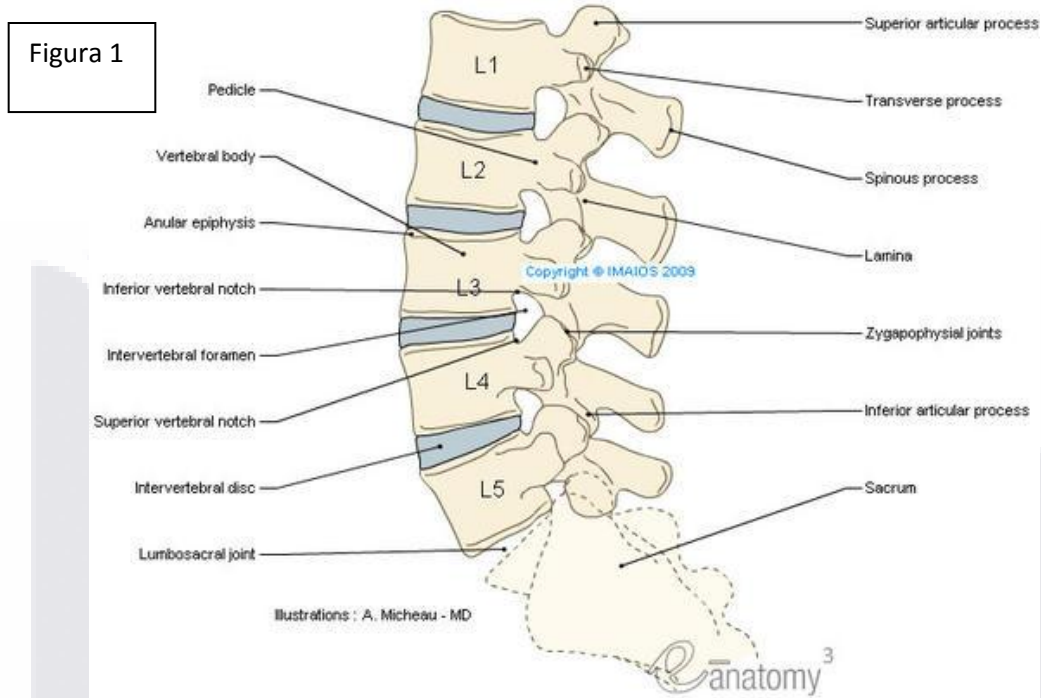
Sólo se abordarán los aspectos anatómicos que pueden influir en la ejecución práctica de la anestesia peridural (APD).

### **Estructura osteoligamentosa de la columna vertebral.**

La columna vertebral está formada por 33 vértebras: 7 vértebras cervicales, 12 dorsales, 5 lumbares y 5 sacras coalescentes. La columna termina con la fusión de 5 cuerpos vertebrales que constituyen el cóccix. Presenta cuatro curvaturas fisiológicas que forman las lordosis cervical y lumbar y las cifosis dorsal y sacra. Estas curvaturas aparecen con la adquisición progresiva de la postura

erecta y posteriormente de la marcha. Las vértebras situadas en la cima de cada curvatura (C4, D6, L3, L5) representan los puntos de mayor movilidad. Diferentes referencias superficiales permiten distinguir los distintos niveles óseos. La apófisis espinosa de C7 sobresale en la base de la nuca, la espina del omóplato corresponde a la apófisis espinosa de D3 y su punta a la de D7. La espina ilíaca anterosuperior corresponde a la apófisis espinosa de L4 y la fosita lumbar a la apófisis espinosa de L5 (4).

La vértebra es la unidad constitutiva de la columna y está formada por un cuerpo, pedículos y láminas que fusionan formando el arco vertebral. Por detrás, las láminas se unen formando las apófisis espinosas. En el punto de unión de las láminas y los pedículos se insertan las apófisis transversas. Cada vértebra posee además unas apófisis articulares superiores e inferiores. La superposición de los cuerpos vertebrales y los discos intervertebrales, por delante, y de los arcos vertebrales unidos por los ligamentos, por detrás, delimita el conducto raquídeo. Este conducto contiene la médula y las raíces raquídeas, los vasos medulares, las meninges y el líquido cefalorraquídeo (LCR). Las raíces atraviesan los agujeros (o forámenes) intervertebrales o de conjugación, delimitados lateralmente por la superposición de los pedículos. Las apófisis espinosas presentan un tamaño y una orientación variables a lo largo de la columna vertebral. Alcanzan su máxima longitud en la zona cervical y van disminuyendo a partir de D10. Su inclinación varía también según el nivel raquídeo y es el factor que condiciona la inclinación oblicua de la aguja durante la punción peridural (fig. 1). La inclinación es máxima entre D4 y D9. A este nivel, el extremo posterior de la apófisis espinosa se corresponde con el cuerpo de la vértebra inmediatamente inferior, mientras que a nivel lumbar y dorsal alto (D1-D3) las apófisis espinosas se disponen horizontalmente y se alinean con su cuerpo vertebral. En la región cervical, las apófisis espinosas presentan una inclinación que obliga a introducir la aguja con un ángulo de 45 a 60° respecto a la horizontal (4).



Los ligamentos vertebrales garantizan la estabilidad raquídea. Para poder acceder al espacio peridural hay que atravesar sucesivamente el ligamento supraespinoso, que se extiende desde C7 hasta el sacro, el ligamento interespinoso, tendido entre las apófisis espinosas y, por último, el ligamento amarillo, que se encuentra entre las láminas vertebrales, está formado por tejido elástico y opone una resistencia claramente perceptible durante la punción. Todas estas estructuras ligamentosas son más densas y resistentes en la región lumbar (6,7).

### Anestesia peridural

Para llevar a cabo los procedimientos que requieren de anestesia regional, es indispensable considerar que se deben tener los mismos elementos de seguridad que rodean al ambiente en que se desarrolla la anestesia general.



La evaluación preanestésica del paciente en quien se llevará a cabo un procedimiento de anestesia regional debe ser prácticamente similar a la que se usa en anestesia general. Ésta comprende la historia clínica, exploración física, explicación del procedimiento y el consentimiento firmado por el paciente o su representante legal (en caso de menores de edad o discapacitados mentales).

Preparación del paciente, la consulta preanestésica permite establecer la indicación de la APD en función de la localización, la duración y las características de la intervención quirúrgica, así como de las condiciones. Permite además buscar posibles contraindicaciones a este tipo de anestesia. Se deben investigar las peculiaridades anatómicas (dismorfismo raquídeo, obesidad, etc.) para poder prever posibles dificultades técnicas (6).

A veces hay que realizar radiografías de columna (cifoescoliosis importante, antecedentes quirúrgicos raquídeos, etc.). En determinados casos, éstas permiten modificar la técnica de abordaje habitual con el objeto de facilitar el acceso peridural cuando existen peculiaridades anatómicas. Esta consulta aporta además al paciente una información exacta sobre el modo de anestesia y, sobre todo, sobre la posibilidad de mantener el contacto visual y verbal con el anestesiólogo durante la intervención. Para la pre-medicación se suele recurrir a las benzodiazepinas por vía oral o intramuscular.

Se debe disponer en todo momento de anticolinérgicos para poder inyectarlos cuando sea necesario.

Se traslada al paciente al quirófano o a la sala de preanestesia, previendo un intervalo de tiempo suficiente para que haga efecto la anestesia. Se establece una vía venosa periférica y se instala el equipo de monitorización adecuado. El sitio en donde se realiza el procedimiento debe tener un aislamiento adecuado, amplitud e iluminación suficiente e instalaciones bien acondicionadas. En especial, nos referimos al oxígeno, aspirador, sistemas de apoyo respiratorio, monitorización básica: ECG, SpO2 y PANI (presión arterial no invasiva), equipo

mínimo para reanimación cardiopulmonar, tubos endotraqueales, laringoscopio (que funcione), cánulas y medicamentos para urgencias.

El material y los fármacos de reanimación respiratoria y cardiovascular deben estar preparados y verificados y permanecer inmediatamente accesibles durante toda la duración de la anestesia. Para prevenir la hipotensión arterial secundaria al bloqueo simpático que se produce siempre tras la inyección peridural de un AL hay que recurrir a la reposición vascular y, sobre todo, a los simpaticomiméticos directos e indirectos. Actualmente prevalece la postura de reservar la reposición preanestésica para los pacientes realmente hipovolémicos y la reposición perianestésica para compensar las pérdidas de líquidos (6,9).

FARMACOS QUE DEBEN ESTAR A LA MANO EN EL CUARTO DE PROCEDIMIENTO DE ANESTESIA REGIONAL(6).

FARMACO	DOSIS USUAL (70KG)	INDICACIONES
Efedrina	5-10mg IV incrementos	Hipotensión neurogénica
Atropina	0.2-0.4 mg IV incrementos	Bradycardia, vagotonía
Adrenalina	0.1-0.5mg IV incrementos	Hipotensión, paro cardíaco
Lidocaína	50-100mg IV bolos	Arritmias ventriculares
Tiopental	4-5mg/kgn IV bolos	Neurotoxicidad a. local
Diazepam	2.5-5mg IV incrementos	Neurotoxicidad a. local
Mivacurio	0.08mg/kg bolo	Intubación, relajación

#### Elección del material

Además de la aguja y del catéter, la bandeja para la APD incluye diversos materiales estériles, cuya composición depende de las costumbres de cada equipo. Normalmente se pueden encontrar jeringas, compresas, campos y

TESIS TESIS TESIS TESIS TESIS

materiales necesarios para la anestesia local de los planos cutáneo y muscular (6).

Un equipo con suficiente material debe contener: una charola de material ligero, de preferencia aluminio, que contenga tres jeringas de cristal, de 5, 10 y 20 ml o dos de 5 y una de 10 ml, tres agujas de raquia calibre 22, con punta de diamante, una aguja de raquia 25, una 26 y una 18 o 19 (ésta última para cargar medicamentos de frascos profundos), una aguja epidural 17 o 16 y una 18, varias agujas cortas de diferentes calibres para cargar medicamentos o inyectar a los pacientes (18, 19, 21, 24 y 27); varias gasas estériles, un vasito metálico para depositar el antiséptico y unas pinzas largas para realizar la antisepsia; un campo hendido para cubrir al paciente, excepto en el sitio del abordaje del bloqueo. Es muy útil tener además, aparte, en bolsas estériles, dos o tres paquetes con 3 a 4 agujas especiales (de 15 cm de largo y calibre 18 a 20), cada uno, para bloqueo simpático o similar; y algunas agujas recubiertas con teflón, calibre 22, para hacer bloqueos con el localizador de nervios o bloqueos simpáticos cervico-torácicos. Éste es el equipo que un anesthesiólogo experto en anestesia regional y bloqueos relacionados con la algilogía debe tener a la mano, para resolver la mayor parte de las técnicas en problemas de dolor agudo y crónico.

### Agujas

La más utilizada sigue siendo la aguja de Tuohy, ideada originalmente para la anestesia raquídea continua. Combina un bisel corto con una punta poco punzante para no traumatizar la duramadre. Estas agujas llevan un mandril amovible que impide que arrastren e introduzcan en el espacio peridural fragmentos de los diferentes planos tisulares que atraviesan. A partir de este principio básico se han propuesto numerosas variantes. La aguja de Crawford tiene un bisel derecho que facilita la punción del ligamento amarillo. La aguja de Cheng posee un extremo redondeado que reduce los riesgos de perforación de la duramadre, pero aumenta considerablemente las dificultades para su introducción. Por último, se han ideado otras agujas cuyas ventajas sobre la de Tuohy están todavía por

demostrar. El mayor avance ha sido la reducción del calibre de las agujas peridurales, de 16 a 18 G y posteriormente de 18 a 20 G. Existen también agujas mixtas que permiten el acceso combinado a los espacios peridural y subaracnoideo. Además, se han añadido algunos dispositivos a las agujas de anestesia peridural para facilitar su prensión. Se trata de agujas con aletas o de base amplia, que se utilizan sobre todo para la técnica de localización del espacio epidural conocida como «técnica de la gota colgante»(6,9).

Se han descrito lesiones nerviosas secundarias al tipo de agujas que se usan en anestesia regional, con relación a que la punta de la aguja, puede dañar por su conformación estructural: una punta larga y filosa puede cortar varios axones al entrar en contacto con un nervio, la punta en diamante mucho menos y la punta en forma de alfiler o de lápiz, excepcional o nulo daño neuronal, ya que separan en vez de cortar las fibras por donde atraviesan. Además pueden haber otras lesiones con relación a la inyección intraneural, con efectos directos por hiperpresión intraneural y/o isquemia concomitante, y más raro, por neuro o miotoxicidad con relación a efectos directos de los fármacos aplicados, ya sean idiosincráticos o iatrogénicos.

Por otro lado, la longitud de las agujas epidurales puede cambiar y se pueden requerir de gran longitud. El largo habitual normal de las agujas epidurales es de 8 a 10 cm; en especial, la aguja del equipo Espocan tiene una pequeña perforación en la curvatura de su extremo distal, para permitir el paso de una aguja espinal, de calibre 26, para realizar la técnica de anestesia regional mixta --epidural--intratectal--sin modificar la dirección de la aguja espinal, la cual tiene un recubrimiento de teflón desde su unión al mango hasta dos cm antes de que termine la aguja; esta curiosa fabricación nos ha permitido adaptar el aparato localizador de nervios, para localizar un nervio en especial del plexo braquial a través de al aguja epidural, y dejar un catéter en su proximidad.

Beckton-Dickinson ha diseñado agujas epidurales extralargas, de 16cm calibre 18, para anestesia epidural a pacientes con obesidad extrema.

## Catéteres

La evolución que han sufrido los catéteres, desde la primera introducción de un catéter uretral dentro del espacio epidural, ha sido continua; los plásticos que se usan en su fabricación ahora son de calidad médica, con poca reactividad en los tejidos circunvecinos, que permiten su estancia hasta por periodos mayores a los tres meses en casos especiales, tanto a nivel epidural como intratecal. Los fabricantes se han ocupado de que la flexibilidad de los catéteres sea adecuada, ni muy rígidos, ni excesivamente blandos; que la punta esté redondeada para evitar daños durante su introducción; que tenga marcas cada 5 cm, con una, dos, tres y hasta cuatro anillos de color que se distinguen fácilmente entre cada distancia; que sus sistemas de embonamiento sean seguros, sin lesionar al mismo catéter en ese sitio, distal al espacio epidural o subaracnoideo, sin embargo, el ajuste incorrecto en esta pieza es causa común de desconexión e incluso de contaminación potencial, al tratar de volver a colocar su unión; en este sentido aún falta el mecanismo de asegurar la unión del catéter con la zona de entrada de medicamentos en forma mucho más segura y definitiva. Aunque el grosor del catéter está garantizado por las máquinas que controlan su fabricación, no está de más siempre comprobar que su paso por la aguja que vamos a emplear sea fácil y correcto (como un control de calidad interno), antes de realizar el bloqueo, que además nos da tiempo para que la anestesia local que acabamos de aplicar en el trayecto de la aguja tenga su efecto completo y evitamos molestias innecesarias al paciente (12).

También existen numerosos tipos de catéteres, con o sin mandril para facilitar su introducción. Unas marcas graduadas permiten conocer la longitud del segmento introducido en el espacio peridural. Actualmente existen dos tipos de

catéteres: de perforaciones múltiples y de perforación distal única. Los catéteres de perforaciones múltiples facilitan la aspiración de la sangre en caso de efracción vascular, pero nunca se ha demostrado su superioridad con respecto a los de perforación única, especialmente en lo que se refiere a la incidencia de complicaciones. Los catéteres de perforación distal única encuentran mayor resistencia a la inyección (6).

Utilizando un catéter de perforaciones múltiples el anestesiólogo se expone a obtener un resultado negativo falsamente tranquilizador al inyectar una dosis de prueba, ya que el extremo distal del catéter puede encontrarse entre un vaso sanguíneo y el espacio peridural. Por consiguiente, las probabilidades de inyectar la solución en un vaso sanguíneo son mucho mayores, ya que es más frecuente encontrar sangre con un catéter de perforaciones múltiples que con uno de perforación distal única. Un catéter es más resistente cuanto mayor es su calibre. Por último, para un mismo calibre, los catéteres radiopacos parecen más frágiles (6).

Hace algunos años, Racz introdujo un catéter especial con espiral metálica interna, para facilitar su colocación bajo control fluoroscópico en algunos procedimientos especiales y con la propiedad de no ser colapsable, ya que impide la posibilidad de formar ángulos rectos que obstruyan su luz interior, y por ende de los medicamentos que por él pasen.

Recientemente, Beckton-Dickinson introdujo al mercado nuevos catéteres incolapsables, cuya luz interior está diseñada en forma de estrella en vez de redonda, permitiendo el paso de líquidos aún con nudos realizados ex profeso; son un poco más rígidos que los habituales, pero nos e han reportado problemas en su aplicación. Estos mismos fabricantes tienen un catéter especial para pasar por aguja epidural calibre 18, de teflón un poco más rígido, para evitar desplazamientos o migraciones, en casos de que se use, para infusiones prolongadas en ganglios simpáticos, nervios periféricos y/o plexos.

También en los últimos años han aparecido unos catéteres superdelgados para ser introducidos al espacio subaracnoideo; sus calibres pueden ser 27, 28, y 32. Contienen un introductor semirrígido que les confiere mayor rigidez y facilidad para ser colocados, los hace radioopacos y resistentes a los estiramientos, con relación a su manipulación. En México no se han popularizado por su costo excesivo y además en la literatura internacional se han reportado algunas complicaciones neurológicas con relación a su uso (6).

### Jeringas

Para facilitar la localización del espacio peridural es mejor utilizar jeringas de vidrio. La pérdida de resistencia se percibe mejor si el émbolo está seco y el cuerpo está pulido. No obstante, existen actualmente unas jeringas de plástico que no ofrecen resistencia al avance del émbolo y mejoran la sensibilidad táctil durante la localización del espacio peridural. Usando material desechable, más caro, se tiene mayor seguridad, ya que se minimizan los riesgos infecciosos y tóxicos como consecuencia de las esterilizaciones repetidas (6).

### Técnicas para puncionar espacio peridural.

En la práctica diaria utilizamos tan solo pocas técnicas para localizar el espacio peridural; la pérdida de la resistencia descrita por Dogliotti, pérdida de resistencia de Pitkin y la gota suspendida de Gutiérrez. La localización precisa del espacio extradural es un paso esencial para obtener un bloqueo útil. Se han descrito diversos métodos para localizarlo, la mayoría de ellos se basan en la presión negativa del espacio peridural descrita inicialmente por Janzen, la cual es producida por transmisión de la presión negativa de la cavidad pleural y/o el efecto “tienda” que produce la duramadre al ser empujada por la punta roma de la aguja epidural. La técnica de pérdida de la resistencia se basa en el hecho de que los ligamentos interespinal y amarillo tienen consistencia sólida que brinda cierta

resistencia a la introducción de la aguja peridural, la cual se pierde de forma súbita cuando la punta de la aguja atraviesa el ligamento amarillo y alcanza el espacio peridural, facilitándose la inyección del contenido en la jeringa conectada a la aguja de bloqueo. También se cree que el volumen inyectado empuja la duramadre hacia delante y comprime el saco dural. El fenómeno de "la gota suspendida de Gutiérrez" se explicó inicialmente por la presión negativa que se genera cuando la punta de la aguja peridural empuja la duramadre. Hoffman y su grupo no encontraron diferencias entre ambas técnicas en la seguridad para puncionar el espacio extradural, aunque los autores favorecen la pérdida de la resistencia en la región lumbar, argumentando que la presión negativa en esta región es baja (1,2).

La distancia de la piel a la cavidad epidural, el volumen requerido por cada segmento vertebral, y la profundidad del espacio peridural varían en cada región anatómica. Si bien estas mediciones están hechas en pacientes anglosajones, es prudente tomarlas en cuenta hasta que tengamos mediciones en personas de raza hispana.

Región anatómica	Profundidad*	Volumen <sup>□</sup>	Distancia Piel-EPD <sup>¶</sup>
Cervical	0-1.5	0.7	4.0
Torácico alto	1.5	1.0	3.3 a 4.5
Torácico medio	3.5	1.5	5.3
Torácico bajo		1.5	
Lumbar	6	1.5	4.4 a 6.1
Caudal			1.4 a 2.0

\* Distancia en mm desde el ligamento amarillo a la duramadre

□ Volumen requerido por cada segmento epidural

¶ Distancia en cm



Métodos para localizar el espacio peridural.

Se debe introducir la aguja y su mandril metálico a la mayor profundidad posible para evitar el fenómeno de extracción. En el momento en que la aguja perfora el ligamento amarillo se retira el mandril metálico. A continuación se utilizan los métodos habituales para localizar el espacio peridural, que son muy numerosos y se basan todos en la presión negativa que existe en dicho espacio (10).

Los métodos más empleados son los del mandril líquido y el mandril gaseoso. Según la técnica descrita por Bromage (Bromage's grip), se llena una jeringa de vidrio con suero fisiológico o aire. El mandril así obtenido opone una cierta resistencia a la presión sobre el émbolo. Se va avanzando el conjunto formado por la aguja y la jeringa de forma gradual y continua o por incrementos de 1 mm, presionando firme y constantemente con el pulgar sobre el émbolo de la jeringa. Si se utiliza un mandril líquido, se recomienda dejar una burbuja de aire dentro de la jeringa para poder diferenciar entre el paso por una estructura sólida (la burbuja disminuye de volumen) y el bloqueo del émbolo, fundamentalmente por la presencia de talco en la jeringa (la burbuja no cambia de volumen). El dorso de la mano izquierda que sostiene la jeringa, se apoya sobre la espalda del paciente, mientras que los dedos dirigen el avance de la aguja y oponen una resistencia pasiva para frenar la progresión. Al llegar al espacio peridural, el émbolo cede bruscamente a la presión que se ejerce, provocando la clásica «pérdida de resistencia». Si se inyecta un poco de aire o de líquido en el espacio peridural la resistencia desaparece (10).

Aspirando con cuidado se puede confirmar que no se ha puncionado un vaso o el espacio subaracnoideo. A continuación se introduce el catéter en dirección cefálica. La inyección de 1 ml de suero fisiológico en todas las direcciones para despegar la duramadre es motivo de controversia, ya que el movimiento de barrena que se efectúa puede lesionar la duramadre.

Se pueden identificar la perforación del ligamento amarillo y la entrada en el espacio peridural gracias al cambio de la resistencia que se encuentra a la penetración de la aguja.

No obstante, a menudo hay que amplificar por medios táctiles o visuales esta percepción tan fina. El método de la gota colgante descrito por Guttierrez consiste en colocar una gota de suero fisiológico en el punto de apoyo de la aguja cuando la punta penetra en el ligamento amarillo. En el momento en que la punta de la aguja accede al espacio peridural, la gota es aspirada debido a la presión negativa. Se han propuesto muchos otros métodos. La aguja con resorte de Macintosh consiste en un estilete montado en un resorte colocado en la base de la aguja. Éste es proyectado hacia adelante cuando la aguja accede al espacio peridural. La jeringa de Iklé, dotada también de un resorte, funciona según el mismo principio. La técnica del balón de Oxford consiste en colocar un pequeño balón inflado con aire en la base de la aguja. Este balón se desinfla bruscamente cuando la punta de la aguja penetra en el espacio peridural. El indicador de Don es un tubo de vidrio que contiene suero salino isotónico y una burbuja de aire. Al penetrar en el espacio peridural la burbuja de aire es proyectada hacia adelante. Existen otras técnicas que utilizan el mismo principio, como el indicador de gota y el termómetro de Massey-Dawkins. Aparentemente, los indicadores electrónicos no ofrecen ventajas en comparación con las técnicas clásicas (12).

Colocación del catéter. Una vez que la aguja está colocada correctamente, se usa una mano para guiar el avance del catéter mientras que la otra sostiene el extremo proximal del mismo. Un ligero roce indica el paso a través del bisel de la aguja. Si sobreviene una parestesia brusca tras esta maniobra hay que extraer inmediatamente la aguja y el catéter (8).

Para prevenir cualquier trayectoria aberrante, sólo se dejan colocados 3-4 cm de catéter dentro del espacio peridural (1). El uso de catéteres graduados facilita la localización en relación con el orificio de la aguja. Algunos autores

recomiendan introducir el catéter unos 20 centímetros y retirarlo a continuación hasta centrarlo en el espacio peridural, con el objeto de limitar una posible desviación lateral. No obstante, durante la maniobra de retirada, el catéter puede seguir una trayectoria sinusoidal y acabar descentrado. Además, con esta técnica se pueden formar nudos dentro del espacio peridural. Si surgen dificultades al introducir el catéter, nunca se debe forzar su avance y es imprescindible volver a colocar la aguja (12).

Antes de inyectar el AL hay que verificar la posición del catéter aspirando suavemente con la jeringa. Si no se extrae líquido ni sangre durante esta prueba, se considera que el catéter está en una posición correcta. No obstante, esta técnica puede encontrar numerosos escollos y no siempre permite afirmar con una certeza absoluta que la posición es correcta. Así, por ejemplo, si se aspira con demasiada fuerza a través de un catéter situado en el interior de un vaso sanguíneo se corre el riesgo de colapsar la luz vascular y obtener un resultado equívoco. Por esa razón Shah recomienda la inyección previa de una pequeña cantidad de aire antes de efectuar la prueba de aspiración. Cartwright recomienda colocar el catéter abierto por debajo de la altura del paciente. Si estas pruebas son negativas, se procede a aspirar suavemente antes de inyectar la solución. Si se aspira un líquido claro, hay que determinar su naturaleza. Para ello se han descrito numerosos métodos. Durante mucho tiempo se ha considerado la presencia de glucosa en el líquido aspirado como un signo patognomónico de rotura de la duramadre. No obstante, a veces se obtienen falsos positivos debido a que una mezcla de sangre y suero salino isotónico o de solución de AL ha permanecido en el espacio peridural durante 10 minutos como mínimo (12).

Prince y McGregor consideran que la mejor prueba consiste en aspirar un volumen de líquido superior al que se ha inyectado previamente. Es ya clásica la costumbre de inyectar una dosis de AL de prueba para descartar una posible colocación incorrecta del catéter. El volumen de solución inyectado no debe superar los 5 ml para evitar el riesgo de una anestesia raquídea total,

TESIS TESIS TESIS TESIS TESIS

especialmente en la mujer gestante. El uso de soluciones con adrenalina permite evidenciar una eventual efracción vascular . Moore y Batra constataron que la inyección intravenosa de 3 ml de una solución de AL que contiene 15 µg de adrenalina induce un aumento de la frecuencia cardíaca de 30 latidos/min desde el primer minuto tras la inyección. Estos autores lo han utilizado como un marcador sensible de falsas vías intravasculares que obligan a retirar inmediatamente el catéter (12). En la mayoría de los tratados publicados recientemente se recomienda una dosis de prueba, que contribuye a reducir la morbilidad por inyección intravascular accidental de AL. Sin embargo, este método puede producir efectos indeseables, sobre todo en las mujeres gestantes o las parturientas, ya que las contracciones uterinas pueden acompañarse de cambios en la frecuencia cardíaca. Igualmente, la inyección peridural de anestésico local puede acompañarse de una taquicardia por activación del barorreflejo (10).

Adecuada colocación del catéter peridural.

Hace ya varios años que el Dr. Vicente García Olivera preconizó el uso del control radiológico aunado a la aplicación de medios de contraste, para realizar los bloqueos nerviosos terapéuticos en clínica del dolor. También el Dr. Ricardo Plancarte Sánchez ha sido pionero en el uso combinado de medios de contraste y TAC, para conocer la difusión y las áreas multicompartamentales del plexo braquial (6).

Para ratificar que un catéter ha sido introducido correctamente en la cavidad epidural disponemos de unos cuantos procedimientos como son la dosis epidural de prueba, el epidurograma, y de forma más reciente, el ultrasonido. La dosis epidural de prueba se puede realizar con anestésico local, epinefrina o un opioide. Lo más recomendable es utilizar epinefrina como "marcador de inyección intravascular". Quince a 20 µg de epinefrina en 2 a 3 mL de lidocaína o solución

salina son suficientes para realizar una prueba correcta. La respuesta vasopresora es más sensible que la elevación de la frecuencia cardiaca, aunque ambas tienen la misma especificidad y valor predictivo positivo. La dosis epidural de prueba se hizo obligatoria en Estados Unidos de Norteamérica a principios de 1980, este solo hecho disminuyó la incidencia de inyecciones epidurales intravenosas y muertes por anestesia extradural (12).

La epidurografía debería de ser obligatoria en todos aquellos pacientes en los cuales ha fallado un bloqueo extradural. Es un procedimiento poco común en nuestra práctica diaria, aunque sabemos que en la mayoría de nuestros bloqueos fallidos este estudio puede darnos la respuesta correcta, ya sea un catéter mal colocado, con funcionamiento inapropiado, o una alteración anatómica. Un estudio de Hogan con 20 mujeres que tuvieron anestesia epidural exitosa, demostró que la mayoría de los catéteres se encontraban laterales a la duramadre y cerca de los forámenes intervertebrales, con una gran variabilidad de la difusión del medio de contraste inyectado. Se encontró salida foraminal en todos los casos. Este autor concluyó que la difusión peridural es común y compatible con anestesia uniforme (18). Las variantes epidurográficas que explican las fallas de la anestesia y la analgesia epidural continúan siendo motivo de estudio, mientras tanto, es recomendable que cuando tengamos un caso fallido, siempre se realice un estudio radiológico contrastado. Cuando usamos el espacio extradural para el tratamiento de pacientes con dolor crónico, se ha insistido en el uso de peridurogramas confirmatorios y/o diagnósticos de que el catéter está, no solo dentro del espacio peridural, sino en el/los dermatomas deseados (3,13).

Métodos de estudio de la cavidad peridural.

Desde su introducción en 1901 por Sicard y Cathelin, la anestesia epidural es con mucho la técnica regional más utilizada por los anestesiólogos de todo el mundo, lo cual contrasta con la paulatina compresión del comportamiento de los

fármacos depositados en este espacio, así como con los avances en el conocimiento de la anatomía y fisiología extradurales.

Las descripciones anatómicas y fisiológicas clásicas del contenido del canal espinal se han ido modernizando en las últimas tres décadas gracias al advenimiento de nuevas técnicas de estudio como la congelación, el criomicrotomo, la inyección vascular de látex, la mieloscopia con fibroscopios flexibles ultra delgados que pueden introducirse a todo lo largo del canal espinal, incluyendo la cisterna magna, y los novedosos estudios de imagen con ultrasonido, tomografía axial computada y resonancia nuclear magnética (20). Mediante estos novedosos métodos de estudio es que se han publicado nuevos conceptos sobre el espacio peridural que han facilitado la comprobación de viejas teorías de la anestesia extradural, a la vez que han abierto novedosas líneas de investigación (13).

Se han tratado de explicar a través de múltiples estudios las causas de analgesia parcial y/o segmentaria, con bloqueo sensitivo-motor insuficiente o nulo, a pesar de realizarse una técnica de abordaje impecable, obligando al anestesiólogo a modificar la técnica anestésica originalmente planeada, con el consecuente incremento de la morbi-mortalidad trans y post- anestésica(14).

Un método al que se ha encontrado gran utilidad, para estudiar estas estructuras es la epidurografía, el cual consiste en inyectar a través de un catéter instalado en el espacio epidural, medio de contraste radio paco, el cual es visualizado por fluoroscopia o imágenes fijas de RX, determinando radiográficamente el comportamiento del catéter, ubicación del sitio de la punta y el patrón de distribución y la extensión del volumen inyectado con bastante precisión; además de proporcionar eventualmente la existencia de variantes anatómicas que explique el comportamiento de éste (14,19).

Falla de los bloqueos peridurales.

La inyección epidural de anestésicos locales con o sin fármacos adyuvantes produce anestesia quirúrgica y/o analgesia óptima en la mayoría de los pacientes; sin embargo, un número indeterminado de enfermos no tendrán el resultado buscado. Eliminando una técnica deficiente, los motivos de falla de los bloqueos peridurales son escasos; difusión inadecuada de los fármacos inyectados por anomalías anatómicas congénitas o adquiridas, colocación inadvertida del catéter epidural fuera de la cavidad epidural, taquifilaxis o resistencia a las drogas utilizadas (16).


La patología congénita o adquirida de la columna lumbar son factores determinantes en la falla y efectos secundarios de la anestesia y la analgesia neuroaxial. Las anomalías congénitas de la columna vertebral no son una contraindicación absoluta para canular el espacio peridural, pero se ha recomendado especial atención para la identificación del mismo, al igual que una dosificación apropiada de los volúmenes inyectados.

El estudio clínico y radiológico preoperatorios son fundamentales antes de proceder con el bloqueo peridural; con frecuencia las alteraciones neurológicas periféricas no correlacionan con las alteraciones óseas (18). Es elemental realizar radiografías simples de la columna vertebral, y en ocasiones es prudente realizar tomografía axial computada o resonancia nuclear magnética. La asimetría en anestesia epidural es más probable cuando un catéter peridural se localiza en una posición lateral extrema y no a una barrera anatómica (16).

Recomendaciones para mejorar la eficacia de bloqueo peridural.

El bloqueo peridural está influenciado por varios determinantes que modifican la calidad y duración anestésica/analgésica. Esto ha motivado el

desarrollo de diversas maniobras que permiten mejorar los resultados y/o disminuir algunos efectos secundarios y complicaciones. El bloqueo epidural seguro y exitoso nos exige una historia clínica completa de cada paciente, un conocimiento correcto de la anatomía y la técnica de bloqueo, utilizar los equipos óptimos, con agujas peridurales nuevas, conocer los fármacos por inyectar, así como establecer con rapidez el diagnóstico de las complicaciones y su manejo. Hay que pedir la ayuda de un colega cuando tenemos dificultad para encontrar la cavidad peridural. El ultrasonido ha demostrado ser una guía útil para localizar el espacio peridural, por lo que deberíamos de empezar a usarlo en la práctica diaria, y en especial, en aquellos pacientes con dificultad técnica (6).





## **Planteamiento del problema**

La práctica diaria de la anestesia y analgesia regionales y los métodos invasivos para el estudio y tratamiento del dolor, requieren, entre otras cosas, la manipulación tecnológica y/o farmacológica de las estructuras espinales, con fines diagnósticos, pronósticos y terapéuticos, depositándose en el espacio epidural o intratecal anestésicos, analgésicos y/o adyuvantes de diversa índole, para lo que se instalan catéteres epidurales o intratecales por tiempos prolongados. Los diversos reportes que plantean las múltiples dificultades técnicas durante la cateterización de estas sensibles estructuras anatómicas, obligan a que estas técnicas sean lo más precisas y cuidadosas.

Se han tratado de explicar a través de múltiples estudios las causas de analgesia parcial y/o segmentaria, con bloqueo sensitivo-motor insuficiente o nulo, a pesar de realizarse una técnica de abordaje impecable, obligando al anesthesiólogo a modificar la técnica anestésica originalmente planeada, con el consecuente incremento de la morbi-mortalidad trans y post- anestésica.

Partiendo del hecho de que nuestro hospital es un hospital de continuidad en donde el término de una jornada laboral no termina la atención del paciente y del hecho de que siendo una institución de salud pública su capacidad se encuentra ampliamente rebasada se justifica el intentar buscar métodos que nos permitan disminuir el tiempo que un paciente se encuentra en quirófano así como el material utilizado para el procedimiento anestésico de tal manera que esto redunde en un menor costo para la institución y para el paciente. De igual forma disminuyendo los riesgos a los que se vería sometido nuestro paciente.

## **Justificación.**

Se ha demostrado ampliamente, por numerosos autores y reportes en la literatura, que no existe una relación directa entre la posición que tiene la punta de la aguja en el espacio epidural (cefálica, caudal o neutral) y la dirección que toma el catéter cuando lo introducimos en este espacio por medio de ésta.

Existen estudios realizados con medio de contraste que demuestran que el catéter puede dirigirse hacia cualquier dirección sin importar la posición de la punta de la aguja, y que el factor más importante que nos permite tener cierto control en la dirección y posición del catéter en el espacio epidural, es la longitud que dejamos del mismo en el espacio, la cual deberá de ser entre 3 a 4 centímetros, esto nos permite tener la seguridad de que la posición del catéter está cerca del nivel de la punción y que la altura de la analgesia que se va a producir es más controlable y predecible.

La correcta longitud del catéter en el espacio epidural es de gran importancia para evitar accidentes causados por una mala técnica en el manejo del mismo, que pueden producir: su ruptura, elongación, la formación de nudos alrededor de nervios espinales, una posición cefálica o caudal inadecuada, su salida al espacio paravertebral, o a un solo lado del espacio epidural, etc. Cuando se administran opioides epidurales de gran liposolubilidad la difusión de éstos en el espacio es limitada, por lo que es muy importante mantener una posición correcta del catéter en relación a los metámeras que se necesitan bloquear.

## Hipótesis

La mala técnica que se emplea en la anestesia regional para la colocación del catéter peridural correspondiente al número de centímetros de introducción del mismo en el espacio peridural, se relaciona con falla en la calidad de la analgesia quirúrgica y/o postoperatoria en el centenario hospital Miguel Hidalgo.

## Objetivos.

### General.

Encontrar la relación que hay de catéteres peridurales colocados en pacientes sometidos a cualquier cirugía y la dirección que toma de acuerdo a los centímetros introducidos en el espacio peridural en población del Centenario Hospital Miguel Hidalgo, mediante la visualización de este catéter radiopaco en una radiografía A-P de columna lumbar.

### Específicos.

1. Establecer la relación entre los centímetros del catéter peridural introducidos y su adecuada colocación en el espacio epidural.

### Diseño de estudio

- **Tipo de estudio:** estudio prospectivo, transversal y observacional.
- **Área de estudio:** unidad de cuidados post-anestésicos del Centenario Hospital Miguel Hidalgo.
- **Universo:** pacientes portadores de catéter peridural. Rango de edad 18 a 65 años, Sexo indistinto y cualquier talla.

### Criterios de inclusión

- 1.- Pacientes de cualquier sexo que tengan catéter peridural en la unidad de recuperación anestésica.
- 2.- Pacientes que acepten participar en el estudio.
- 3.- Pacientes entre 18 a 65 años de edad.
- 4.- Pacientes de cualquier peso y talla.

### Criterios de exclusión.

- 1.- Casos que no acepten participar en el proyecto.
- 2.- Casos en los que no sea posible identificar el catéter en la radiografía.

## Material y método

Se ingresaron al estudio 20 pacientes que al ingresar al área de recuperación anestésica provenientes de sala de quirófano portaban un catéter peridural para control analgésico o para utilizarlos en eventos anestésicos futuros los cuales se dejaron a permanencia, a los cuales fue posible tomar una radiografía A-P de columna lumbar teniendo en cuenta el estado físico para tolerar en traslado a la unidad de imagenología de esta unidad médica. Dado que la radiografía fue tomada una vez que el paciente sea dado de alta por mejoría de esta unidad. Y en cuya radiografía se fue capaz de identificar el trayecto del catéter epidural en toda su extensión. Cabe señalar que hubo 5 pacientes a los cuales no se pudo identificar en la radiografía el trayecto del catéter y fueron excluidos del estudio.

Lo dividimos en dos grupos de pacientes, uno en donde la radiografía confirma los centímetros introducidos del catéter y la cual es menor de 4cm donde encontramos un total de 12 pacientes. Y otro grupo donde se evidencia la introducción de más de 4 centímetros del catéter con un total de 8 pacientes.

Una vez que se obtuvo la radiografía y se catalogó dentro de cualquiera de los grupos se procedió a visualizar el trayecto del catéter, identificando la orientación que toma la punta del catéter peridural con respecto a la línea media de la columna lumbar.

Definiendo como mala posición aquellos que la punta del catéter se aleja de la línea media y por ende se encuentran lateralizados hacia uno u otro lado de la columna, lo cual nos aumenta el riesgo de una anestesia segmentada o lateralizada al administrar agentes anestésicos a través de éste (Foto 1 y 2).

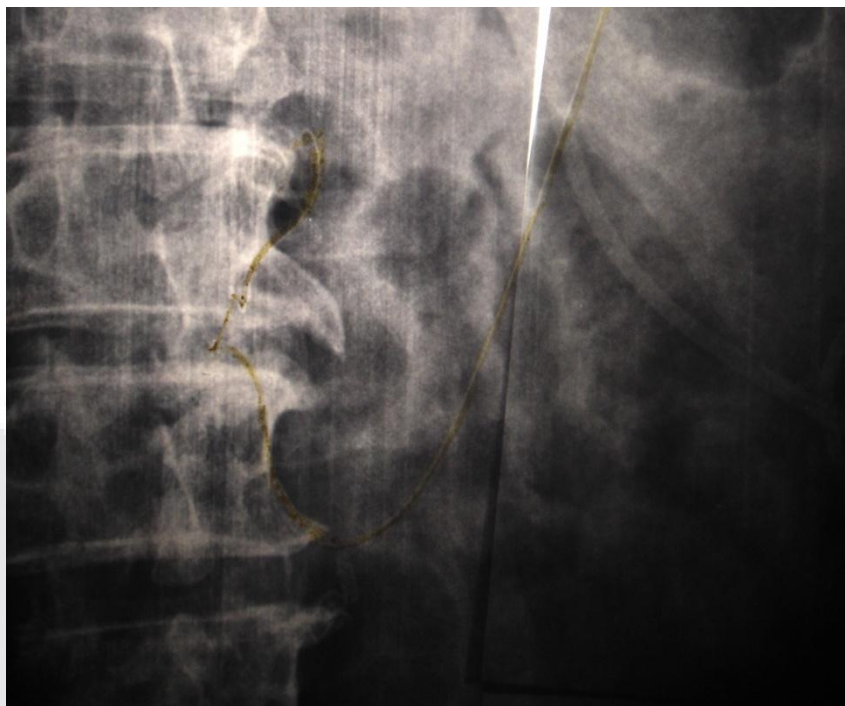


Foto1. Catéter mal colocado que muestra una trayectoria franca a la izquierda de la columna lumbar, alejándose la punta del catéter de la línea media.

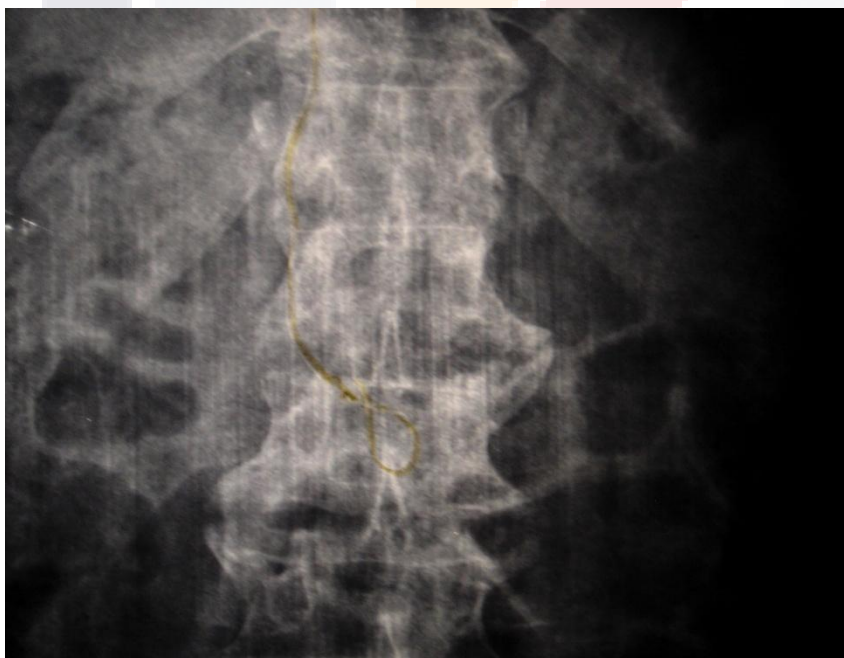


Foto 2. Muestra un catéter donde la punta de éste se observa sobre la línea media anatómica de la columna lumbar.

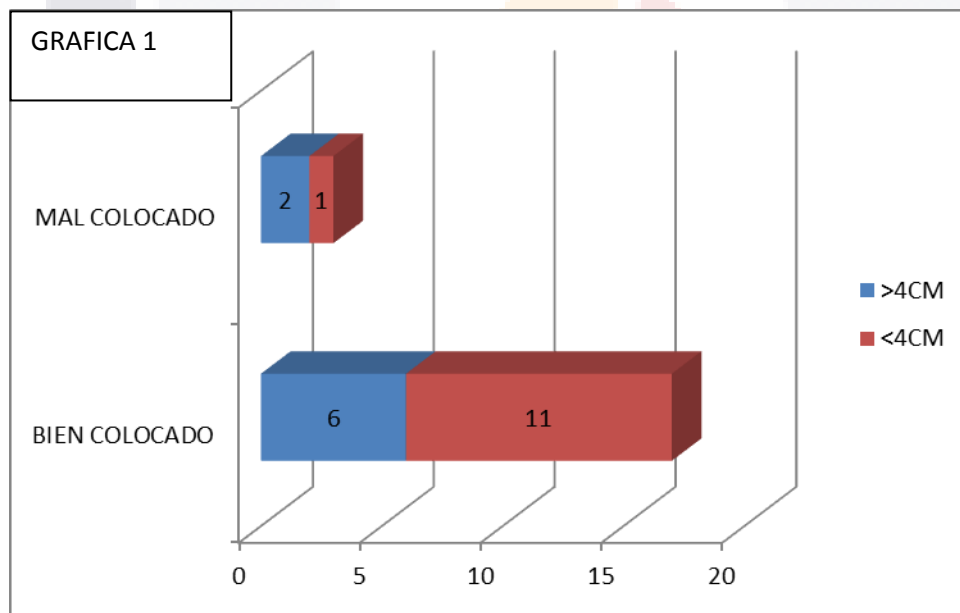
Se observó el comportamiento clínico de seis pacientes los cuales pasan nuevamente a quirófano y son portadores de una catéter peridural que cuenta con un control radiográfico, incluido en cualquiera de los dos grupos y se administró algún anestésico a través del catéter peridural y se ha utilizado como técnica anestésica única. Con el fin de relacionar o no una anestesia segmentada o insuficiente con la posición del catéter peridural en la placa radiográfica.



**Resultados.**

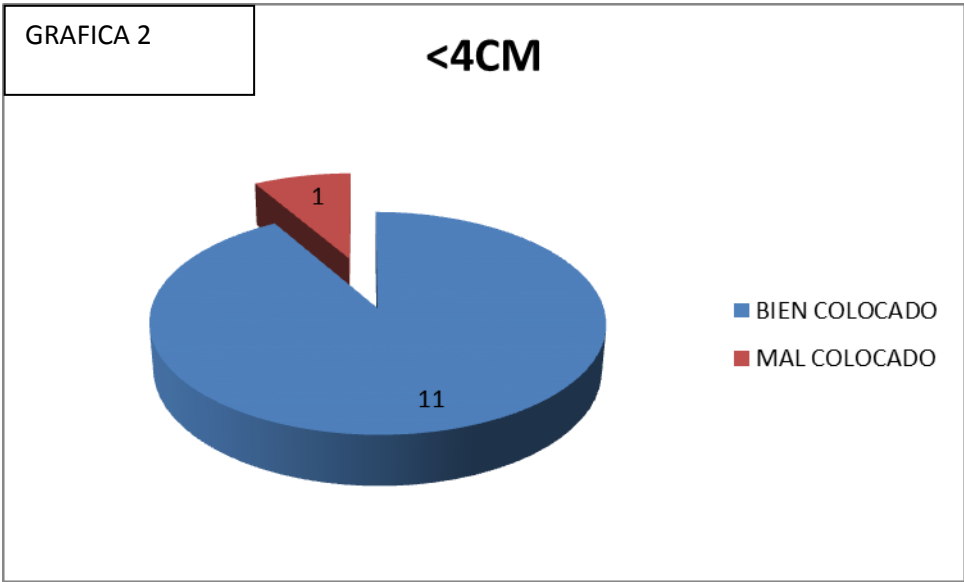
De los 20 pacientes incluidos que cumplieron con los requisitos se dividieron en dos grupos. Uno formado por pacientes portadores de catéteres que fueron introducidos menos de 4 centímetros que nos arroja un total de 12 pacientes. Y otro en el cual se identifican más de 4 centímetros en la introducción de éstos que fueron 8.

Del total de pacientes encontramos 17 bien colocados y 3 mal colocados en la radiografía, lo que nos arroja como bien colocados 80% y en 20% como mal colocados. Que se muestra en la grafica 1.

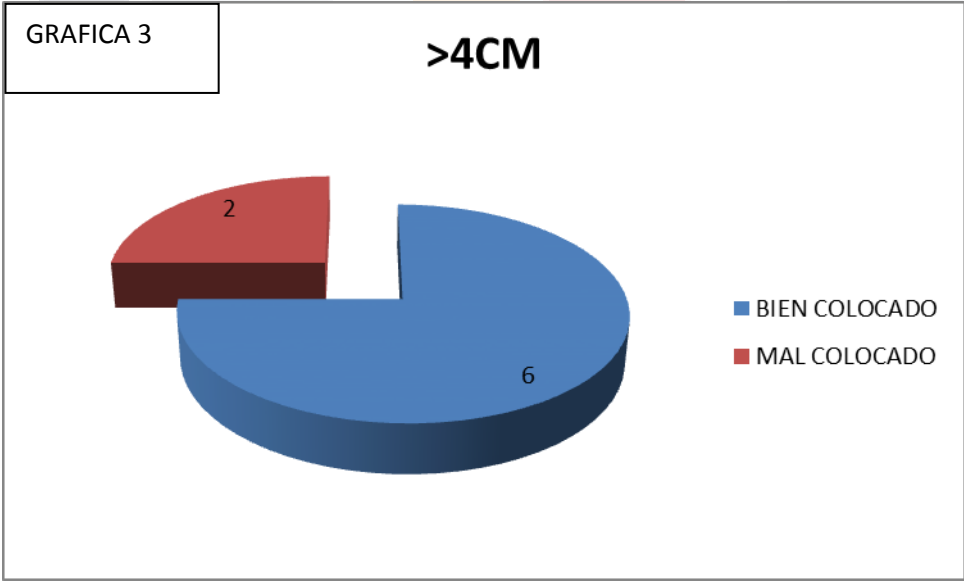


De el grupo menor de 4 centímetros que incluye 12 pacientes se encontró que estaban bien colocados 11 catéteres y solo uno se identificó como mal colocado. Que representa 91,66% y mal colocados en 8.34%. Se muestra en la grafica 2.



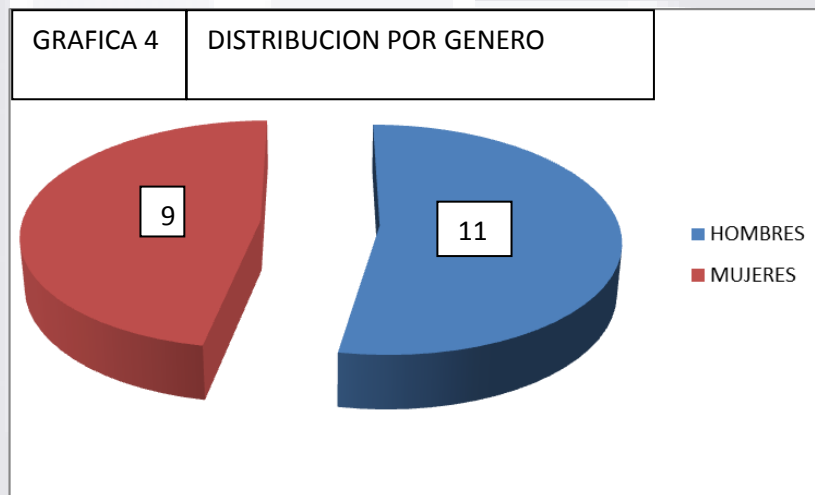


Del grupo de más de 4 cm encontramos la siguiente distribución, 6 pacientes se encuentran bien colocados que representa el 75% y dos que se muestran mal colocados que arroja el 25%, representado en la grafica 3.

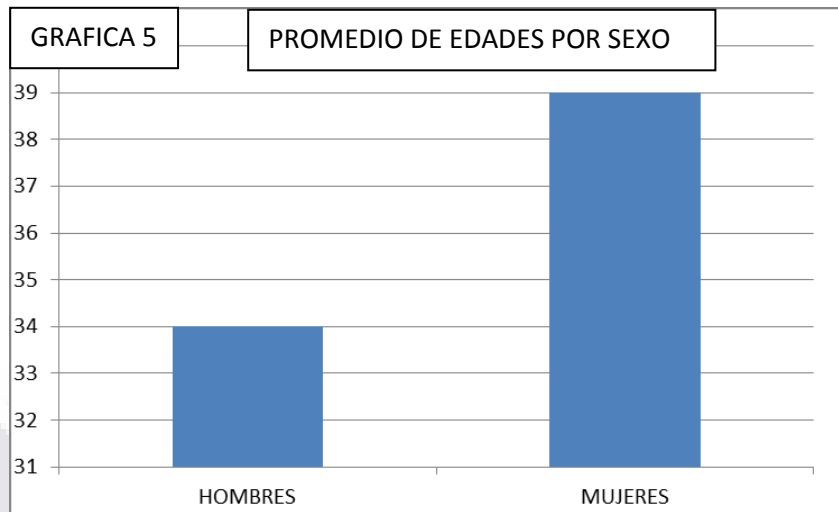


Con los resultados obtenidos el análisis se realiza con el programa SPSS versión 15.0. Se realiza la prueba de probabilidad exacta de Fisher. Encontrando una  $p=0.29473684$

La distribución por género de los pacientes incluidos en el estudio fue de hombres 11 pacientes, que representa el 55% y mujeres un total de 8 que representa en 45%, que arroja la siguientes grafica y no muestra diferencia en cuanto al sexo en el estudio y se muestra el la grafica 4.

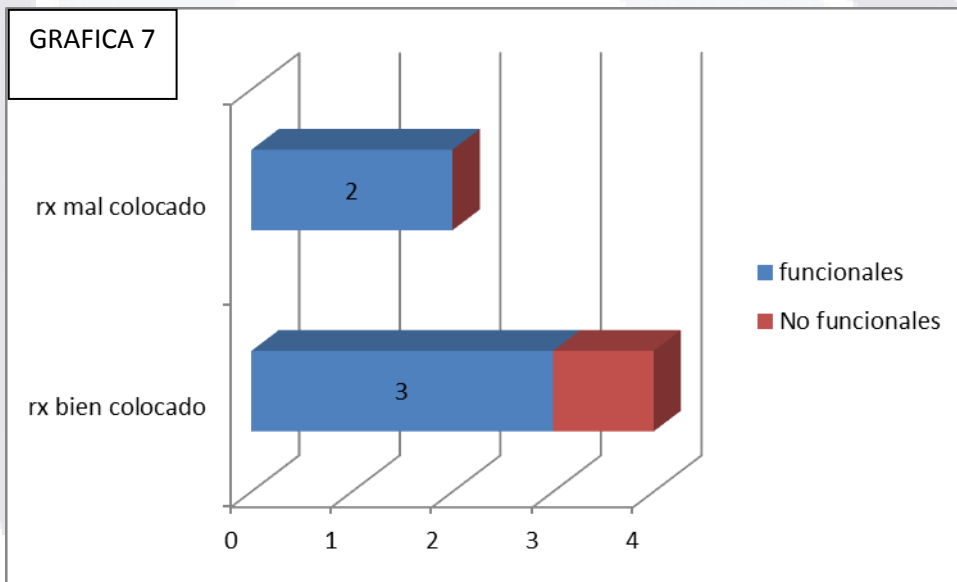
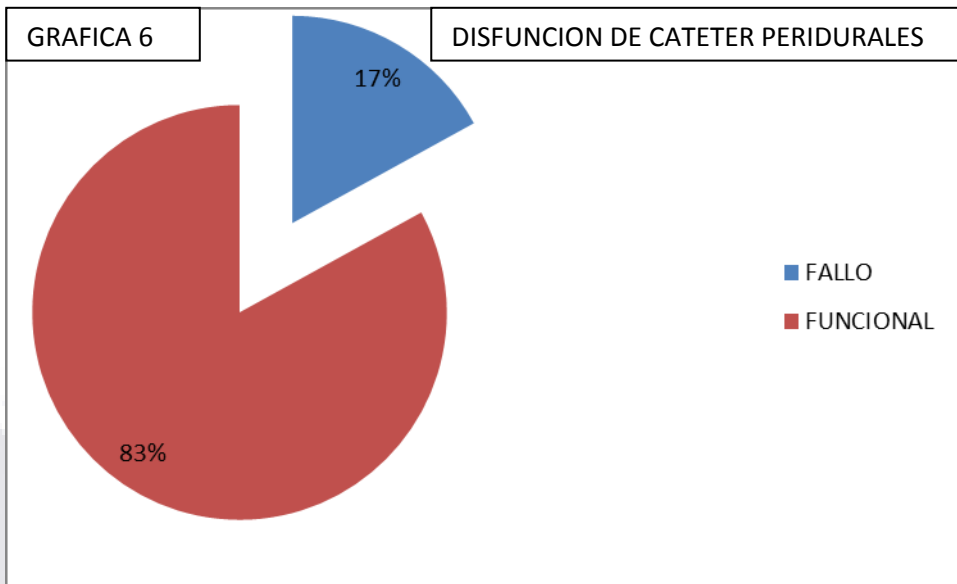


En cuanto a la edad a pesar de no tomarse como variable presenta la siguiente distribución. Para pacientes del sexo masculino el promedio fue de 34.4 años con una desviación estándar de 21.6 y para el sexo femenino fue de 39.12 años con una desviación estándar de  $\pm 22.88$ . Que se muestra en la grafica 5.



De los 6 casos a los que se administró nuevamente una técnica anestésica a través de el catéter encontramos la siguiente distribución. De los catéteres del grupo menor de 4 centímetros, se utilizaron 4 en total y de éstos, cuatro corresponden a una radiografía que los cataloga como bien colocados. Del grupo mayor de 4 centímetros solo ingresan dos pacientes uno con radiografía que lo cataloga como bien colocado y otro como mal colocado.

Se presenta solo una falla de anestesia, representada como anestesia segmentada e insuficiente, posterior a la administración del agente anestésico, que amerita la administración de una nueva técnica anestésica para realizar la cirugía programada. Este paciente corresponde al grupo menor de 4cm y está radiográficamente bien colocado. Grafica 6 y 7.



## **Conclusiones.**

La hipótesis de que en el hospital Miguel Hidalgo la técnica de colocación del catéter peridural influía en la mala posición que tomaba este catéter, corroborada por imágenes radiográficas no pudo ser estadísticamente significativa, por lo que se rechaza la hipótesis del proyecto.

De igual forma el hecho de que la disfunción de uno de los catéteres, el cual estaba radiológicamente bien colocado y se incluía en el grupo que se esperaba menos fallas, no estuvo relacionada con la colocación. Lo cual apoya que la falla en este paciente no estuvo relacionada con la técnica de colocación.

Con el anterior trabajo queremos hacer notar que aunque la herramienta de evaluación no cuenta con suficiente validez en cuanto a criterio y constructo, se debe reconocer que el problema está presente en nuestra unidad médica y se deben buscar factores que pudieran influir en este problema y de estar relacionados con fallas técnicas estas se deben de mejorar.

## Bibliografía

- 1.-López P., Visualización radiológica de catéter peridural, revista mexicana de anestesiología. 1990, 13, 109-112.
- 2.- Díaz Estevez R, Estudio radiológico del catéter en el espacio peridural lumbar, revista mexicana de anestesiología, 1980, EP II, Vol 3, 209-213.
- 3.- Guevara López U, Corroboración radiológica de catéteres peridurales instalados crónicamente en pacientes con dolor. Revista mexicana de anestesiología, Volumen 1, No. 4, Octubre - Diciembre, 2001.
- 4.- Lacassie H, Actualización en anestesia y analgesia epidural y subaracnoidea en adultos, Revista Española de Anestesiología y Reanimación, 2008; 55: 418-425.
- 5.- Hogan, Q, Epidural Catheter Tip Position and Distribution of Injectate Evaluated by Computed Tomography, Anesthesiology, 1998, vol. 90, 964–970.
- 6.- Jauregui L, Manual de anestesiología. INCMSZ, primera edición, 2001, 135-148
- 7.- Cortés-Blanco B, Un Caso Inusual de Atrapamiento del Catéter Peridural en Lámina de L2 , Revista mexicana de anestesiología, Volumen 17, Número 3 - Septiembre - Diciembre 2005, 142-144.
- 8.-Hoffman V, y cw. Posterior epidural space depth: safety of loss of resistance and hanging drop techniques. Brit J Anaesth 1999;83:807-809.
- 9.- Aldrete;Guevara, Texto de anestesiología teórico practica 2º edición,. Pags 265 -287 Y 311 -330.
- 10.- William E. Hurford, Massachussets General Hospital Anestesia, capitulo 16 "Anestesia intradural, epidural y caudal. Pags 229-250.
- 11.- H. Ellis, Anatomy for anaesthetists, eighth edition, chapter 3, The Vertebral Canal and it's Contents, pags 97-125.
- 12.- Barash, Clinical Anesthesia, 5th Edition, 2006, Chapter 25, Epidural and Spinal Anesthesia, 1438-1453

- 13.- Blomberg RG, Olsson SS. The lumbar epidural space in patients examined with epiduroscopy. *Anesth Analg* 1989;68:157-160.
14. - Fukushige T, Dano T, Sano T: Radiographic investigation of unilateral epidural block after single injection. *Anesthesiology* 1997; 87:15
- 15.- Kazuhide TAKEYAMA, Straight Advancement of Epidural Catheter, *Tokai J Exp Clin Med.*, Vol. 29, No. 2, pp. 27-33, 2004
- 16.- Dr. Francisco Anzorena-Vallarino, Herpes Zoster Agudo y Bloqueo Epidural Cervical Fallido, *Anestesia en México*, Vol.17, No.3, (Septiembre - Diciembre), 2005.
- 17.- Kawagoe y Cols., Confirmation of the position of the epidural catheter regarding its intended direction and location for lumbar epidural block, *The Japanese journal of anesthesiology, Masui.* 2009 Jun;58(6):692-9.
- 18.- Kawagoe I, Tajima K, Kanai M, Mitsuata H., The direction and the position of epidural catheter tips inserted 5 cm or 7 cm cephalad did not differ, *The Japanese journal of anesthesiology, Masui.* 2010 Sep;59(9):1171-7.
- 19.-Muñoz Hernán R. y Cols., Direction of Catheter Insertion and Incidence of Paresthesias and Failure Rate in Continuous Epidural Anesthesia: A Comparison of Cephalad and Caudal Catheter Insertion, *Regional Anesthesia & Pain Medicine.* 18(6):331-334, November/December 1993.
- 20.- Tiso Robert L. M.D. y Cols., Epidural Catheter Direction and Local Anesthetic Dose, *Regional Anesthesia & Pain Medicine*, 1993;18:308:311.
- 21.- Tetsuya Uchino y Cols., Use of Imaging Agent to Determine Postoperative Indwelling Epidural Catheter Position, *Korean J Pain* 2010 December; Vol. 23, No. 4: 247-253.