



**UNIVERSIDAD AUTÓNOMA
DE AGUASCALIENTES**

**CENTRO DE CIENCIAS BÁSICAS
DEPARTAMENTO DE FISIOLÓGÍA Y FARMACOLOGÍA**

TESIS

***“Estudio de la Isquemia Cerebral
Aguda en ratas tratadas con acetato
de leuprolida”***

PRESENTA

MA. DEL ROSARIO MONTOYA GARCÍA

**PARA OBTENER EL GRADO DE DOCTORADO EN CIENCIAS
BIOLÓGICAS**

COMITÉ TUTORAL

DR. JOSE LUIS QUINTANAR STEPHANO (Tutor)

DR. ANDRÉS QUINTANAR STEPHANO (Asesor)

DRA. MARICELA LUNA MUÑOZ (Asesor)

Aguascalientes, Ags. Diciembre 2020



DICTAMEN DE LIBERACION ACADEMICA PARA INICIAR LOS TRAMITES DEL EXAMEN DE GRADO



Fecha de dictaminación dd/mm/aa: 01-mar-21

NOMBRE: MA. DEL ROSARIO MONTOYA GARCÍA ID: 10184

PROGRAMA: DOCTORADO EN CIENCIAS BIOLÓGICAS LGAC (del posgrado): Proteínas en la respuesta inmune y la secreción neuronal

TIPO DE TRABAJO: (X) Tesis () Trabajo práctico

TÍTULO: ESTUDIO DE LA ISQUEMIA CEREBRAL AGUDA EN RATAS TRATADAS CON ACETATO DE LEUPROLIDA

IMPACTO SOCIAL (señalar el impacto logrado):

SE PRUEBA UN FÁRMACO LA LEUPROLIDA PARA VER SU EFECTO EN LA ISQUEMIA CEREBRAL, CON POSIBLE APLICACIÓN MÉDICA

INDICAR SI/NO SEGÚN CORRESPONDA:

Elementos para la revisión académica del trabajo de tesis o trabajo práctico:

- SI El trabajo es congruente con las LGAC del programa de posgrado
- SI La problemática fue abordada desde un enfoque multidisciplinario
- SI Existe coherencia, continuidad y orden lógico del tema central con cada apartado
- SI Los resultados del trabajo dan respuesta a las preguntas de investigación o a la problemática que aborda
- SI Los resultados presentados en el trabajo son de gran relevancia científica, tecnológica o profesional según el área
- SI El trabajo demuestra más de una aportación original al conocimiento de su área
- SI Las aportaciones responden a los problemas prioritarios del país
- NO Generó transferencia del conocimiento o tecnología

El egresado cumple con lo siguiente:

- SI Cumple con lo señalado por el Reglamento General de Docencia
- SI Cumple con los requisitos señalados en el plan de estudios (créditos curriculares, optativos, actividades complementarias, estancia, predoctoral, etc)
- SI Cuenta con los votos aprobatorios del comité tutorial, en caso de los posgrados profesionales si tiene solo tutor podrá liberar solo el tutor
- SI Cuenta con la carta de satisfacción del Usuario
- SI Coincide con el título y objetivo registrado
- SI Tiene congruencia con cuerpos académicos
- SI Tiene el CVU del Conacyt actualizado
- SI Tiene el artículo aceptado o publicado y cumple con los requisitos institucionales (en caso que proceda)

En caso de Tesis por artículos científicos publicados:

- SI Aceptación o Publicación de los artículos según el nivel del programa
- SI El estudiante es el primer autor
- SI El autor de correspondencia es el Tutor del Núcleo Académico Básico
- SI En los artículos se ven reflejados los objetivos de la tesis, ya que son producto de este trabajo de investigación.
- SI Los artículos integran los capítulos de la tesis y se presentan en el idioma en que fueron publicados
- SI La aceptación o publicación de los artículos en revistas indexadas de alto impacto

Con base a estos criterios, se autoriza se continúen con los trámites de titulación y programación del examen de grado

SI No

FIRMAS

Elaboró:

* NOMBRE Y FIRMA DEL CONSEJERO SEGÚN LA LGAC DE ADSCRIPCIÓN:

DR. DANIEL CERVANTES GARCÍA

NOMBRE Y FIRMA DEL SECRETARIO TÉCNICO:

DRA. ALMA LILIA GUERRERO BARRERA

* En caso de conflicto de intereses, firmará un revisor miembro del NAB de la LGAC correspondiente distinto al tutor o miembro del comité tutorial, allegado por el DRSO.

Revisó:

NOMBRE Y FIRMA DEL SECRETARIO DE INVESTIGACIÓN Y POSGRADO:

DRA. HAYDÉE MARTÍNEZ BIVALCABA

Autorizó:

NOMBRE Y FIRMA DEL DECANO:

M. en C. JORGE MARTÍN ALFÉREZ CHÁVEZ

Nota: procede el trámite para el Depto. de Apoyo al Posgrado

En cumplimiento con el Art. 105C del Reglamento General de Docencia que a la letra señala entre las funciones del Consejo Académico: ... Cuidar la eficiencia terminal del programa de posgrado y el Art. 105F las funciones del Secretario Técnico, llevar el seguimiento de los alumnos.

M. en C. JORGE MARTÍN ALFÉREZ CHÁVEZ
DECANO DEL CENTRO DE CIENCIAS BÁSICAS

PRESENTE


Por medio del presente como **Miembros del Comité Tutorial** designado del estudiante **MA. DEL ROSARIO MONTOYA GARCÍA** con ID **10184** quien realizó la *tesis* titulado: **ESTUDIO DE LA ISQUEMIA CEREBRAL AGUDA EN RATAS TRATADAS CON ACETATO DE LEUPROLIDA**, un trabajo propio, innovador, relevante e inédito y con fundamento en el Artículo 175, Apartado II del Reglamento General de Docencia damos nuestro consentimiento de que la versión final del documento ha sido revisada y las correcciones se han incorporado apropiadamente, por lo que nos permitimos emitir el **VOTO APROBATORIO**, para que *ella* pueda proceder a imprimirlo así como continuar con el procedimiento administrativo para la obtención del grado.

Ponemos lo anterior a su digna consideración y sin otro particular por el momento, le enviamos un cordial saludo.

ATENTAMENTE

"Se Lumen Proferre"

Aguascalientes, Ags., a 10 de Agosto de 2020



Dr. JOSÉ LUIS QUINTANAR STEPHANO
Tutor de tesis



Dr. ANDRÉS QUINTANAR STEPHANO
Asesor de tesis



Dra. MARICELA LUNA MUÑOZ
Asesor de tesis

c.c.p.- Interesado
c.c.p.- Secretaría Técnica del Programa de Posgrado

Acute Cerebral Ischemia-Reperfusion Model by Endovascular Occlusion of the Middle Cerebral Artery in the Rat: Technical Improvements

Ma Del Rosario Montoya García and J Luis Quintanar*

Department of Physiology and Pharmacology, Center of Basic Sciences, Universidad Autónoma de Aguascalientes, México

*Corresponding author: J Luis Quintanar, Department of Physiology and Pharmacology, Center of Basic Sciences, Universidad Autónoma de Aguascalientes, México



ARTICLE INFO

Received: 📅 November 21, 2020

Published: 📅 December 04, 2020

Citation: Ma Del Rosario Montoya García, J Luis Quintanar. Acute Cerebral Ischemia-Reperfusion Model by Endovascular Occlusion of the Middle Cerebral Artery in the Rat: Technical Improvements. Biomed J Sci & Tech Res 32(2)-2020. BJSTR. MS.ID.005235.

Abbreviations: CI: Cerebral Ischemic; MCA: Middle Cerebral Artery; MCAO: Middle Cerebral Artery Occlusion; TTC: 2,3,5-Triphenyltetrazolium Chloride; ACA: Anterior Cerebral Artery; BA: Basilar Artery; CCA: Common Carotid Artery; C. Willis: Circle of Willis; ECA: External Carotid Artery; ICA: Internal Carotid Artery; MCA: Middle Cerebral Artery; PCA: Posterior Communicating Artery; PPA: Pterygopalatine Artery.

Abstract

To cerebral ischemic (CI) in patients, frequently thrombotic or embolic strokes occur in the area of the middle cerebral artery (MCA). The intraluminal middle cerebral artery occlusion (MCAO) model is quite relevant for stroke studies. The aim of this work is to introduce technical improvements in acute cerebral ischemia-reperfusion model by endovascular occlusion of the middle cerebral artery in the rat. Male Sprague-Dawley rats were used for this experiment. They were divided into two groups: Sham (without CI) and CI. To CI group, surgical procedure was used blocking blood flow in the MCA, introducing an intraluminal filament through the internal carotid artery. The nylon filament tip was rounded to the flame and coating with nail varnish for four mm long and 0.35 mm thick. The anesthetics were Ketamine/Xylazine at a dose of 70/10 mg/Kg. The occipital artery, the superior thyroid and the external carotid artery were permanently ligated using unraveled silk thread, during 60 minutes of occlusion. In sham group, surgery was performed except the introduction of the filament. Brains were obtained to evaluate the infarct area using 2,3,5-triphenyltetrazolium chloride staining. To evaluate the effect of IC, sensory and motor responses were analyzed. The results show that the infarct zone was 18% more than in the sham animals and the survival percentage was 65% using Ketamine/Xylazine at a dose of 70/10 mg/Kg as anesthetic. In IC animals, it was found that 90% presented neurological alterations such as: loss of gait, crawling in circles and retraction of the right foot. In both sensory and motor evaluation, a significant decrease was observed in the animals with IC compared to sham group. The results show that the modifications made to the MCAO model in rat, can be useful and easily accessible to obtain the expected effects of the CI.

Keywords: Cerebral Artery Occlusion; Cerebral Ischemia; Adhesive Tape Task; Neurological Test

Introduction

Strokes are the third cause of death in industrialized countries, after heart disease and cancer. Among cerebrovascular accidents, cerebral ischemia (CI) occupies 80% of the cases, and the remaining 20% corresponds to intracerebral or subarachnoid hemorrhage, with a mortality of 25% of all cases [1]. In 2016, 80 million people around the world were affected by a stroke, of which 67 million were ischemic events [2]. The CI is one of the most serious neurological disorders. Most of the survivors suffer permanent disabilities, including motor, communication, cognitive, learning and memory

problems, reducing quality of daily life [3]. IC is the temporary or permanent interruption of the blood supply to the brain, which reduces the flow of molecular oxygen (O_2) and important nutrients such as glucose. In most cases, it is caused by the occlusion of a cerebral artery either by an embolus or by local thrombosis [1]. The reduced blood supply decreases to levels insufficient to maintain normal metabolism and the adequate function of brain cells [4].

The reduction in cerebral perfusion is limited to the territory supplied by the affected artery (focal cerebral ischemia). As a consequence of intense and/or prolonged ischemia, an irreversible

AGRADECIMIENTOS

Primeramente a Dios y a la Virgen de Guadalupe, por darme la salud, la fortaleza y la fe necesaria para lograr mis sueños y enfrentar los retos en mi vida.

Agradezco a mi tutor de tesis el Dr. José Luis Quintanar por todo el apoyo recibido durante estos 22 años que tengo de conocerlo, ha sido un ejemplo de dedicación y amor a la investigación, gracias por confiar en mí y darme la oportunidad de realizar mi doctorado en su laboratorio.

Al Dr. Andrés Quintanar por alentarme y ayudarme en la realización de las cirugías, por transmitirme todos sus conocimientos tan desinteresadamente, gracias por su paciencia y comprensión.

A mi asesora, la Dra. Maricela Luna Muñoz, por el apoyo brindado, sus enseñanzas, consejos y disposición, gracias.

A mis padres que fueron un ejemplo de amor y dedicación a la familia, por todas sus enseñanzas a lo largo de mi vida, por estar siempre en mi corazón.

A mi esposo Carlos por su gran amor y apoyo incondicional, por su paciencia, por alentarme cada vez que tropiezo, por compartir esta aventura, que sin su apoyo no hubiera sido posible, gracias amor.

A mi hermoso hijo Emiliano por ser el sol que ilumina mi vida día a día, por ser el mejor regalo que me ha dado Dios.

A mis hermanas Lula, Chacha, Gaby, Paty, por todo el cariño y apoyo que siempre me brindan, a mis hermanos, a mis suegros Martha y Beto, gracias a todos

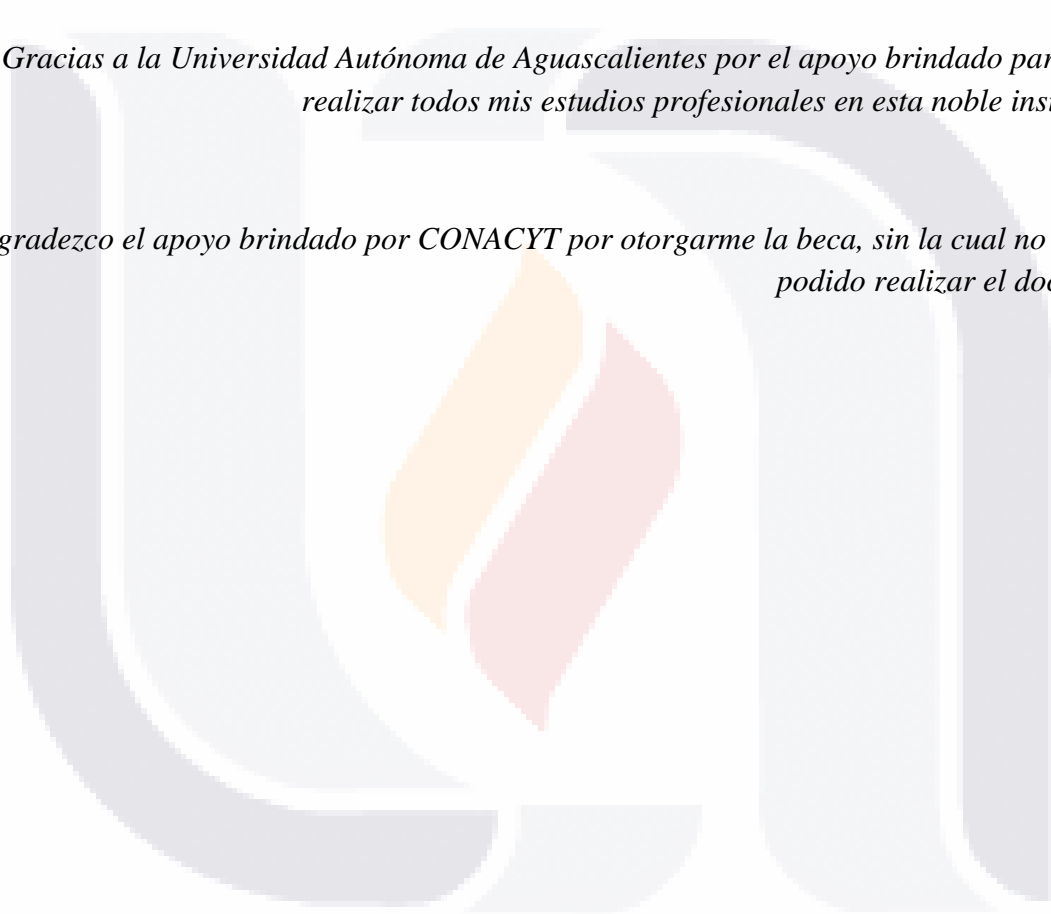
Agradezco al Dr. Javier Ventura y a la Dra. Consolación todo el apoyo que me brindaron para poder realizar la parte de histología, por abrirme las puertas de sus laboratorios de una manera desinteresada, mil gracias.

A todos los compañeros del laboratorio Irma gracias por tu orientación y ayuda, Denisse, Carmen, Karina, gracias por su apoyo y consejos, gracias a todas por brindarme su amistad, gracias Jonhatan por tu apoyo.

A Ali, Karla y Vale, por ser parte de este proyecto, por su gran ayuda en la parte experimental, por su disposición y amistad que me brindaron.

Gracias a la Universidad Autónoma de Aguascalientes por el apoyo brindado para poder realizar todos mis estudios profesionales en esta noble institución.

Agradezco el apoyo brindado por CONACYT por otorgarme la beca, sin la cual no hubiera podido realizar el doctorado.



DEDICATORIA

Dedico éste trabajo a mis padres Conchita † y Nicolás †, porque sé que desde el cielo me siguen guiando.

A mis amores, mi esposo Carlos y mi hijo Emiliano, ya que sin ellos no hubiera sido posible realizar este sueño.

A toda mi familia.

Índice General

Índice General	1
Índice de Tablas	4
Índice de Figuras	4
Resumen	6
Abstract	7
1. INTRODUCCIÓN	8
1.1 Isquemia cerebral	9
1.2 Anatomía funcional de la circulación cerebro-arterial	10
1.3 Penumbra isquémica	11
1.4 Cambios bioquímicos durante la isquemia cerebral	14
1.5 Hipocampo	18
1.5.1 Giro Dentado	20
1.5.1.1 Neuronas del Giro Dentado	20
1.5.2 Hipocampo	23
1.5.2.1 Tipos de neuronas en las capas CA1, CA2 y CA3	23
1.6 GnRH y Acetato de Leuprolida	24
2. ANTECEDENTES	27
3. JUSTIFICACIÓN	29
4. HIPÓTESIS	32
5. OBJETIVOS	34
5.1 Objetivo General	35
5.2 Objetivos Particulares	35

6. MATERIALES Y MÉTODOS	36
6.1 Animales experimentales	37
6.2 Esquema general de trabajo	37
6.3 Preparación de monofilamentos de nylon	38
6.4 Cirugías	40
6.4.1 Orquidectomía (ORX)	40
6.4.2 Oclusión de la arteria cerebral media (MCAO) con reperusión ...	41
6.5 Tinción con TTC	46
6.6 Determinación del volumen de infarto	48
6.7 Pruebas de evaluación neurológica y cognitiva	51
6.7.1 Escala de evaluación neurológica SN	51
6.7.2 Prueba de remoción de la cinta adhesiva (cinta tape)	53
6.8 Histología	54
6.8.1 Extracción y procesamiento de cerebros	54
6.8.2 Cortes de secciones del cerebro	55
6.8.3 Tinción de Hematoxilina – Eosina	56
6.9 Conteo de neuronas totales	58
6.10 Medición del grosor de las capas	58
6.11 Western-blot	59
6.11.1 Extracción y procesamiento de hipocampo	59
6.11.2 Separación de las proteínas por electroforesis e identificación por inmunoblot	60
7. ANÁLISIS ESTADÍSTICO	61
8. RESULTADOS	62
8.1 Mayor porcentaje de infarto con Ketamina/Xilazina	63
8.2 El porcentaje de infarto disminuye en ratas tratadas con acetato de Leuprolida	66

8.3 Efecto del acetato de leuprolida sobre la densidad neuronal del área de CA1, CA3 y Giro Dentado	66
8.3.1 Área CA1	66
8.3.2 Área CA3	67
8.3.3 Área DG	67
8.4 Efecto del acetato de leuprolida sobre el grosor en las capas CA1, CA3 y DG	69
8.4.1 Área CA1	69
8.4.2 Área CA3	69
8.4.3 Área DG	69
8.5 Análisis de Proteínas	72
8.5.1 Expresión de Neurofilamentos de 200 kDa	72
8.5.2 Expresión de Proteína Básica de Mielina	73
8.6 Daño senso-motor	74
9. DISCUSIONES	76
9.1 Porcentaje de infarto y sobrevivencia	77
9.2 Densidad neuronal	78
9.3 Grosor de capas	79
9.4 Neurofilamentos de 200 kDa	79
9.5 Proteína Básica de Mielina	80
9.6 Daño senso-motor	80
10. CONCLUSIONES	82
11. REFERENCIAS	84
12. ANEXOS	94

Índice de Tablas

Tabla 1. Marcadores utilizados para fenotipos importantes de las células en la isquemia cerebral focal	15
Tabla 2. Proteínas utilizadas para el análisis de hipocampo por inmunoblot	60

Índice de figuras

Figura 1. Causas de oclusión de una arteria cerebral	10
Figura 2. Esquema del Polígono de Willis	11
Figura 3. Áreas de daño producidas durante la isquemia cerebral	13
Figura 4. Moléculas de adhesión que se expresan tras la isquemia cerebral	17
Figura 5. Organización tridimensional en la región hipocampal en el cerebro de la rata	19
Figura 6. Dibujo lineal del tamaño y forma de las células granulares en DG y de las células piramidales en CA1 y CA3 de hipocampo	21
Figura 7. Esquema del eje hipotálamo - hipófisis – gónadas	25
Figura 8. Estructura de la GnRH y su receptor de membrana	25
Figura 9. Estructura de los análogos sintéticos de la GnRH	26
Figura 10. Esquema general de trabajo	38
Figura 11. Longitud y grosor del filamento de oclusión	39
Figura 12. Diagrama de la anatomía cerebrovascular en la rata	41
Figura 13. Fotografía del material de microcirugía para MCAO	42
Figura 14. Imágenes representativas de la cirugía MCAO	44
Figura 15. Diagrama simplificado del sistema circulatorio craneal de la rata	45
Figura 16. Esquema de la reacción química del TTC	46
Figura 17. Imágenes ilustrativas de la tinción con TTC	47
Figura 18. Delimitación de las áreas del cerebro para calcular el volumen de infarto	48
Figura 19. Imagen de cortes coronales seriados de 2mm de grosor de un cerebro con áreas de infarto cerebral	49

Figura 20. Gráficas obtenidas de % de Infarto y % de mortalidad experimental	50
Figura 21. Fotografías de ratas durante y después de la cirugía MCAO	50
Figura 22. Imágenes de ratas con diferentes grados de lesión evaluadas con el score neurológico	52
Figura 23. Imágenes de la prueba de la cinta tape 24 h post-reperfusión	53
Figura 24. Procesamiento de cerebros para su inclusión en parafina	55
Figura 25. Cortes coronales de un cerebro con distintas áreas de hipocampo	57
Figura 26. Imagen de la extracción del hipocampo	59
Figura 27. Gráfica del efecto de diferentes anestésicos sobre el volumen de infarto cerebral	63
Figura 28. Resultados experimentales en el % de infarto y mortalidad utilizando dos diferentes anestésicos: Ketamina/Xilazina y/o Pentobarbital	64
Figura 29. Comparación del % de infarto entre ratas sin tratamiento y ratas tratadas con acetato de leuprolida	65
Figura 30. Gráfico del conteo de neuronas totales	68
Figura 31. Gráfico del grosor de capas CA1, CA3 y DG	70
Figura 32. Imagen del Hipocampo y sus zonas	71
Figura 33. Gráfica de la densidad óptica de NFs de 200 kDa	72
Figura 34 Gráfica de la densidad óptica para MBP	73
Figura 35. Gráficas de resultados de la prueba de la cinta tape	75

RESUMEN

Es sabido que tanto la hormona liberadora de gonadotropinas (GnRH) y su análogo sintético el acetato de leuprolida, actúan como factores neurotróficos, neuroprotectores y neurorregenerativos. En este estudio nosotros evaluamos los efectos producidos por el acetato de leuprolida en el total de neuronas de la zona CA1, CA3 y Giro Dentado de hipocampo en ratas *Sprague-Dawley*, así como también los cambios en el grosor de dichas zonas después de producir un infarto cerebral en el lado izquierdo del cerebro mediante la oclusión de la arteria cerebral media, con perfusión a los 60 minutos. Las ratas fueron administradas con una dosis de 10 µg/kg de acetato de leuprolida o solución salina (IM) cada tercer día y fueron sacrificadas a los 30 días para su análisis correspondiente. Encontramos que el acetato de leuprolida induce un ligero aumento de neuronas en la zona CA1 de hipocampo y una neurogénesis considerable en la zona de giro dentado, así como un aumento en el grosor de la zona CA3. Redujo el área de infarto producido en la corteza cerebral del lado ipsilateral y ayudó a disminuir el daño senso-motor en las primeras 24 horas post-cirugía: los animales tratados con acetato de leuprolida tuvieron un tiempo mucho menor de sensación y remoción de la cinta tape que los animales tratados con solución salina. El acetato de leuprolida indujo un aumento en la expresión Neurofilamentos de 200 kDa y de la Proteína Básica de Mielina, siendo ambas proteínas marcadores de regeneración axonal y remielinización respectivamente. Estos resultados sugieren que el acetato de leuprolida podría ser un agente farmacológico que favorezca la recuperación de las alteraciones estructurales y funcionales causadas por el daño isquémico cerebral.

ABSTRACT

It is known that both gonadotropin-releasing hormone (GnRH) and its synthetic analog, leuprolide acetate, act as neurotrophic, neuroprotective, and neuroregenerative factors. In this study, the effects produced by leuprolide acetate in the total of neurons in the zone CA1, CA3 and Dentate Gyrus of the hippocampus in Sprague-Dawley rats were evaluated, as well as the changes in the thickness of these zones after Cerebral infarction on the left side of the brain by occlusion of the middle cerebral artery, with reperfusion at 60 minutes. The rats were administered with a dose of 10 µg/kg of leuprolide acetate or saline solution (IM) every third day and after 30 days were sacrificed for their corresponding analysis. It was found that leuprolide acetate induces a slight increase in neurons number in the CA1 zone of the hippocampus and considerable neurogenesis in the dentate gyrus zone, as well as an increase in the thickness of the CA3 zone. Leuprolide acetate reduced the area of infarction produced in the cerebral cortex on the ipsilateral side and decreased sense-motor injury in the first 24 hours post-surgery: animals treated with leuprolide acetate had shorter sensation and tape removal time than animals that were treated with saline solution. Leuprolide acetate induced an increase in the expression of Neurofilaments of 200 kDa and Myelin Basic Protein, both proteins are markers of axonal regeneration and remyelination respectively. This suggests that leuprolide acetate could be a pharmacological agent that favors recovery from structural and functional alterations caused by ischemic brain damage.

1. Introducción



1.1. Isquemia cerebral

La isquemia cerebral es la interrupción, transitoria o permanente del suministro de sangre al cerebro, con lo cual se reduce el flujo de oxígeno molecular (O₂) y nutrientes importantes como la glucosa, debido a una oclusión de una arteria cerebral importante, causada por un émbolo o trombosis local (Dirnagl et al., 1999). La reducción del aporte sanguíneo disminuye a niveles insuficientes para mantener el metabolismo y funcionamiento normales de las células cerebrales (Montaner, 2007), la reducción de la perfusión cerebral se circunscribe al territorio irrigado por la arteria afectada (isquemia cerebral focal). Como consecuencia de la isquemia intensa y/o prolongada, se produce una pérdida celular irreversible con lesión destructiva localizada: *infarto cerebral* (García, 1984).

De todas las enfermedades del sistema nervioso del adulto, los accidentes cerebrovasculares tienen sin duda la frecuencia e importancia más elevadas, y pertenecen a este grupo, como mínimo, la mitad de todos los trastornos neurológicos (Ropper and Samuels, 2011). De todos los accidentes cerebrovasculares, la isquemia cerebral (HI) es uno de los trastornos neurológicos más graves (Figura 1), a pesar de que los avances tecnológicos han aumentado la supervivencia de los pacientes con (HI). La mayor parte de ictus (85 %) son de tipo isquémico, y tienen su origen en el estrechamiento gradual (aterotrombosis) o en la oclusión súbita (embolismo) de alguna de las grandes arterias cerebrales. El resto (15 %) son de tipo hemorrágico, y están originados por la rotura de un vaso sanguíneo, bien sea en el parénquima (hemorragia intracerebral) o en la superficie cerebral (hemorragia subaracnoidea), (Hossman, 1982; García, 1984). En décadas pasadas la mayoría de los sobrevivientes sufrían discapacidad permanente, incluyendo deficiencias motoras, de comunicación, cognitivas, de aprendizaje y memoria. Así el accidente cerebrovascular no sólo reduce la calidad de vida diaria, sino que también coloca una pesada carga sobre la familia y la comunidad. Existen evidencias de que el ejercicio es un programa eficaz de rehabilitación para el tratamiento del accidente cerebrovascular (Knecht, et al., 2011).

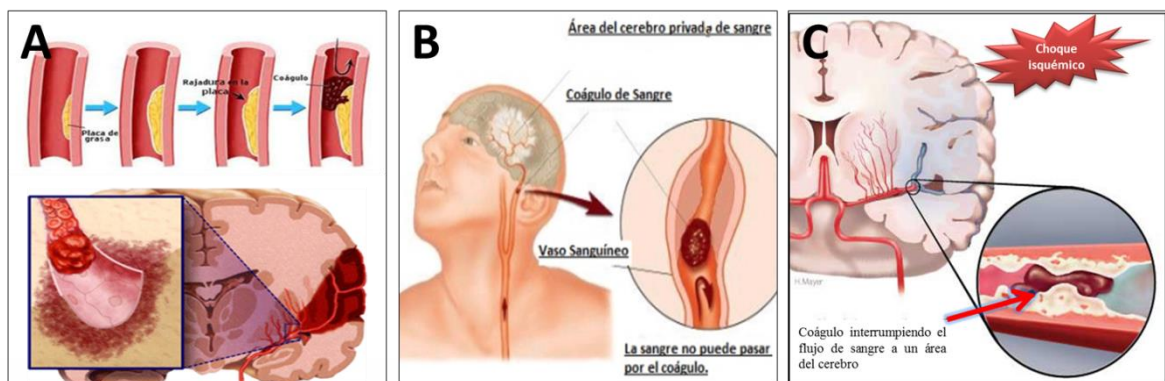


Figura 1: Esquema que muestra la oclusión de la arteria cerebral media izquierda. A) Formación del coágulo por aterotrombosis cerebral. B) Embolia cerebral. C) Choque isquémico. <https://www.heartandstroke.ca/stroke/what-is-stroke/types-of-stroke>.

La pérdida y muerte de neuronas es la consecuencia desastrosa inducida por la isquemia cerebral. A los pocos minutos después de la isquemia, las neuronas del núcleo isquémico sufren una lesión irreversible, tradicionalmente se pensaba que era producida a través de necrosis; estudios recientes indican que la apoptosis es la causa principal de la muerte neuronal, sobre todo en el área de penumbra. Existe evidencia clínica que indica que la apoptosis se produce en el área de penumbra de 1-26 días después del accidente cerebrovascular (Yuan, 2009).

1.2. Anatomía funcional de la circulación cerebro-arterial

Por su falta de sistemas de almacenamiento de sustratos energéticos, el cerebro humano depende absolutamente del aporte continuo de sangre. Bastan 10 segundos de isquemia cerebral global para que un humano pierda la conciencia; después de 20 segundos cesa la actividad eléctrica, y al cabo de unos pocos minutos se manifiestan déficits neurológicos que pueden persistir durante toda la vida del individuo o incluso ocasionar la muerte. El cerebro se protege frente a la isquemia mediante determinados mecanismos anatómicos y funcionales que tienden a preservar el flujo sanguíneo en territorios isquémicos a partir de la irrigación de territorios normalmente perfundidos. Únicamente cuando se saturan estos sistemas de seguridad empieza a desarrollarse el daño cerebral

isquémico, y la principal característica anatómica es la existencia de anastomosis arterio-arteriales. Las seis arterias principales que irrigan el cerebro (arterias cerebrales anterior, media y posterior, todas bilaterales) están interconectadas mediante dos sistemas principales: el polígono de Willis y las anastomosis leptomeníngicas de Heubner. El polígono de Willis (Figura 2), se localiza en la base del cerebro y en él se establecen conexiones de baja resistencia entre los orígenes de las citadas arterias. Por su parte, las anastomosis leptomeníngicas de Heubner interconectan las ramas corticales distales. El polígono de Willis es responsable de la redistribución del aporte sanguíneo en condiciones de oclusión vascular extracraneal, principalmente de las arterias carótidas o vertebrales. Al aumentar la resistencia al flujo en estas arterias, la presión de perfusión desciende en el polígono de Willis, y cuando el rango de autorregulación se sobrepasa, el flujo sanguíneo disminuye, primero en las ramas más periféricas de las arterias cerebrales. Este fenómeno explica la inducción de lesiones en las zonas limítrofes entre los territorios irrigados por las grandes arterias cerebrales (Montaner, 2007).

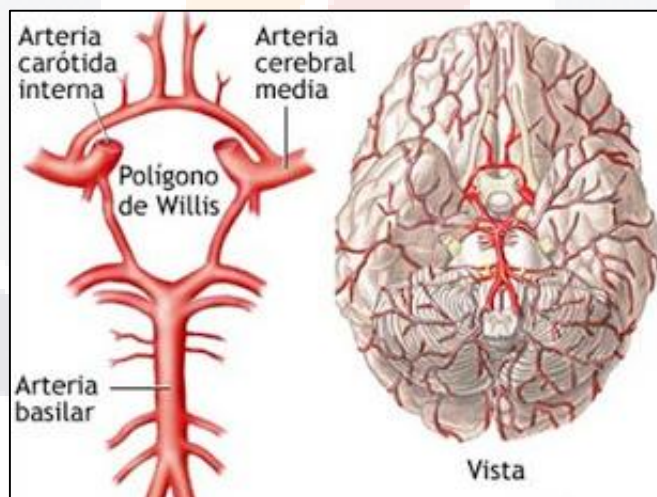


Figura 2: Esquema de la base del cerebro en donde se observan los principales vasos del sistema vertebrobasilar: el circuito de Willis, y sus ramas principales (tomado de <https://www.google.com.mx/search?q=circuito+de+Willis&source=1nms&tbm=isch&sa>).

Por otra parte, la red pial de las anastomosis de Heubner determina, de manera crítica, la extensión y la intensidad de la isquemia focal inducida por la constricción u oclusión de una arteria cerebral distalmente a su origen desde el polígono de Willis.

CUANTO mayor sea el número y diámetro de estas anastomosis, más eficiente será el aporte colateral desde los territorios vasculares adyacentes no ocluidos. La variabilidad individual de estas anastomosis es la responsable de que, en condiciones clínicas, la oclusión vascular dé lugar a un rango muy amplio de daño cerebral: desde lesiones pequeñas localizadas en las regiones centrales (infarto mínimo) hasta grandes infartos que implican a la totalidad del territorio afectado (infarto máximo), (Hossmann, 2006). Cuando el aporte sanguíneo colateral no es suficiente para mantener una presión de perfusión normal en el territorio de la arteria obstruida, la reducción inicial del aporte sanguíneo puede compensarse durante algún tiempo por el mecanismo fisiológico de regulación del flujo: la dilatación de los vasos de resistencia. Posteriormente, la estimulación inicial del metabolismo anaeróbico causa lactoacidosis y, en consecuencia, un incremento adicional de la vasodilatación. Una vez los vasos de resistencia están completamente dilatados, tanto la autorregulación como la reactividad al CO₂ quedan suprimidas, y el flujo sigue pasivamente las fluctuaciones de la presión arterial sistémica. La supresión de la reactividad al CO₂ también origina el desacoplamiento de la actividad metabólica, lo cual explica la disociación entre el flujo sanguíneo y el metabolismo energético.

Otro aspecto importante es la microcirculación cerebral (especialmente en la corteza) y lo que la distinguen de otros lechos vasculares, es lo tortuoso e irregular del curso de los capilares, así como la alta velocidad de los glóbulos rojos (0.3 y 3.2 mm/seg). Uno de los factores que más repercute sobre el transporte de oxígeno al tejido cerebral es el tiempo de tránsito microvascular, el cual depende del vaso y de la velocidad del flujo. Un tiempo de tránsito mayor permite una desoxigenación más completa de la sangre, mientras que un tiempo de tránsito más corto incrementa el gradiente de difusión de oxígeno desde la sangre hasta el tejido.

1.3. Penumbra Isquémica

Cuando ocurre la oclusión arterial, el daño producido al territorio afectado no es homogéneo, existe un núcleo central densamente isquémico que evolucionará a infarto y unas áreas de isquemia alrededor de menor intensidad, en las que las células se encuentran estructuralmente intactas, pero funcionalmente inactivas. A esta zona perifocal se le conoce como *penumbra isquémica*, que incluye dos tipos de áreas: las isquémicas que se recuperan espontáneamente (oligoemia benigna) y las que progresan a cambios irreversibles (Figura 3-A). Los factores que determinan la progresión de la penumbra al infarto son el grado de circulación arterial colateral, la duración de la isquemia y el estado metabólico y funcional de la célula (Montaner, 2007).

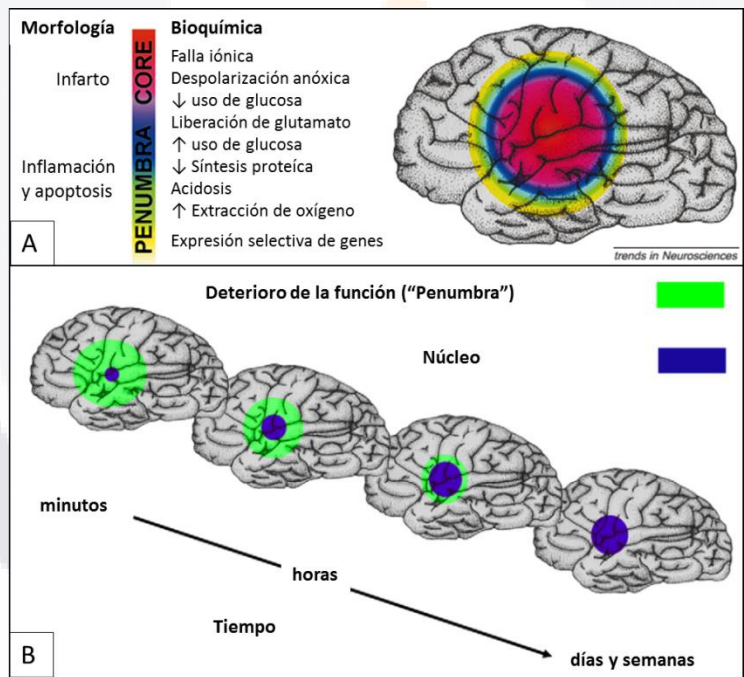


Figura 3: Áreas de daño producidas durante la isquemia cerebral. A) Área de *núcleo* y *penumbra*, y los cambios morfológicos y bioquímicos que sufren, B) Déficit neurológico funcional a través del tiempo, después de la isquemia cerebral (Dirnagl, Iadecola, and Moskowitz 1999).

En la zona central de la isquemia (*núcleo*), existe una baja perfusión, y las células han perdido totalmente su potencial de membrana, en el área de *penumbra* prevalece una

perfusión intermedia y las células se despolarizan intermitentemente, y en ambas áreas se impiden algunas funciones bioquímicas importantes (Hossman, 1996).

A los pocos minutos del curso del ictus, los síntomas clínicos reflejan principalmente un deterioro en la función (Figura 3-B, verde), pero no necesariamente una lesión estructural (azul). Con el tiempo, algunas áreas de manera espontánea, o debido a terapia recuperan su función, pero en realidad la lesión estructural crece y esto explica porque los pacientes vuelven a presentar los síntomas. Desde el punto de vista clínico el área de penumbra es la diana más relevante y el foco de la mayoría de las investigaciones (Dirnagl, et al., 1999).

1.4. Cambios bioquímicos durante la isquemia cerebral focal.

Después de la isquemia cerebral focal ocurren una serie de eventos cerebrales, incluyendo la muerte neuronal, inflamación, y también se activan la neurogénesis y angiogénesis, ocurre una supresión a gran escala de la síntesis de proteínas dentro del núcleo de infarto, la cuál ha sido descrita como una de las primeras alteraciones bioquímicas, sin embargo, la expresión de proteínas específicas se ha encontrado a lo largo de la reperusión tanto aguda como tardía y puede extenderse fuera del núcleo isquémico, inclusive hasta el hemisferio contralateral (Föcking, et al., 2006).

Muchos eventos celulares, incluyendo disfunción mitocondrial y la muerte neuronal apoptótica, se asocian predominantemente a la translocación subcelular de ciertas proteínas en ausencia de algún inductor de los genes de expresión. Se ha encontrado que algunas proteínas ejecutan una función diferente cuando son translocadas a otros sitios subcelulares, por ejemplo, el factor de inducción de apoptosis (AIF) es una proteína mitocondrial conservada dirigida al espacio intermembranal en condiciones normales. Una vez que migra al núcleo, se ha demostrado que induce fragmentación del ADN a gran escala y apoptosis por un mecanismo independiente de caspasa (Susin, et al., 1999).

La región afectada por la lesión focal isquémica, incluye regiones estriada, cortical, y de hipocampo, así como de otras áreas, las cuáles están interconectadas con una gran cantidad de neuronas y glía. Existen muchos marcadores específicos que nos ayudan a investigar los cambios en la morfología celular y la expresión de proteínas de interés (Tabla 1).

Tabla 1: Marcadores comúnmente utilizados para fenotipos importantes de células en la isquemia cerebral focal.

Antígeno	Proteína blanco	Fenotipo ligado	Advertencia
NeuN	Proteína nuclear neuronal	Neuronas	No está presente en células de Purkinje, fotorreceptores y algunas neuronas de retina
GFAP	Proteína fibrilar ácida glial	Astrocitos	Etiqueta glía, así como precursores neuronales inmaduros
OX42	CD11b	Microglía	
IBa1	Proteína-1 unida a calcio ionizado	Microglía activada	
MAP2	Proteína-2 asociada a microtúbulos	Neuronas	Citoplásmico
NF	Neurofilamento	Neuronas	Particularmente abundante en axones
MBP	Proteína básica de mielina	Oligodendrocitos	
DARPP-32	Proteína fosfatasa 1 reguladora subunidad 1B	Neuronas espinales GABAérgicas	
NSE	Enolasa neuron-específica	Células de líneas neuronales	

Los astrocitos son las células gliales más numerosas y representan más del 50 % del total de células de la corteza cerebral, son componentes clave de la unidad neurovascular. Su papel principal es regular las concentraciones de iones y neurotransmisores en el ambiente extracelular (Hill and Barbarese, 1996).

Existen modelos animales *in vivo* que, por mecanismos de excitotoxicidad, recrean en cierta manera fases tempranas de la cascada isquémica en la que se produce la despolarización neuronal y glial por fallo energético que lleva a la activación de los canales de calcio dependientes de voltaje y a la liberación extracelular de aminoácidos (especialmente de glutamato). La acumulación extracelular de estas sustancias hace que se activen sus receptores, como el NMDA o el AMPA, y provoca un incremento intracelular de iones de Ca^{+2} , Na^{+} y Cl^{-} , hecho que genera un desequilibrio en la homeostasis iónica celular grave. Inyectando sustancias como ácido kaínico o N-methyl-D-aspartato (NMDA), en estos modelos se genera un ambiente excitotóxico en ciertas zonas del cerebro (generalmente, el hipocampo). (Montaner, 2007).

La mielinización de los axones por las células gliales es una interacción celular especializada específica para los vertebrados. Es realizada por los oligodendrocitos, estos permiten el proceso de conducción, en la que un potencial de acción neuronal se propaga entre los nodos de Ranvier para aumentar la velocidad y eficiencia energética de los nervios de conducción, además también hay evidencia de que los oligodendrocitos proporcionan apoyo trófico a axones y promueven su viabilidad. (Fünfschilling et al., 2012). Uno de los aspectos más llamativos de la mielinización del SNC es que es un proceso tardío del desarrollo neural y se produce durante un período de tiempo prolongado. En los seres humanos, la mayoría de la mielinización del SNC se produce a en las primeras dos décadas de vida, con estructuras cerebrales de maduración tardía tales como la corteza prefrontal (Yakovlev and Lecours, 1967; Lebel et al., 2008). En ratones, la mayoría de la mielinización del SNC ocurre durante los primeros dos meses posnatales. Sin embargo, tanto en humanos como en ratones, hay evidencia creciente de que la mielinización ocurre durante toda la vida, ya sea para reemplazar la mielina perdida por oligodendrocitos o en axones sin mielina (Bartzokis et al., 2012). Otro evento importante que tiene lugar después del infarto cerebral es la inflamación, la cual se acompaña de la infiltración de leucocitos, especialmente neutrófilos, en el parénquima cerebral y contribuyen al daño cerebral observado después de la isquemia cerebral (Rutella, 2007).

El paso de los leucocitos a través del endotelio implica dos etapas coordinadas en el tiempo: la adhesión y la subsiguiente migración transendotelial, es por esto que las moléculas de adhesión (Figura 4) en leucocitos y células endoteliales constituyen moléculas clave que contribuyen al daño cerebral. Dentro de las moléculas de adhesión que participan en este proceso se encuentran las selectinas, las sialomucinas, la superfamilia de las inmunoglobulinas y las integrinas (Ley, et al., 2007).

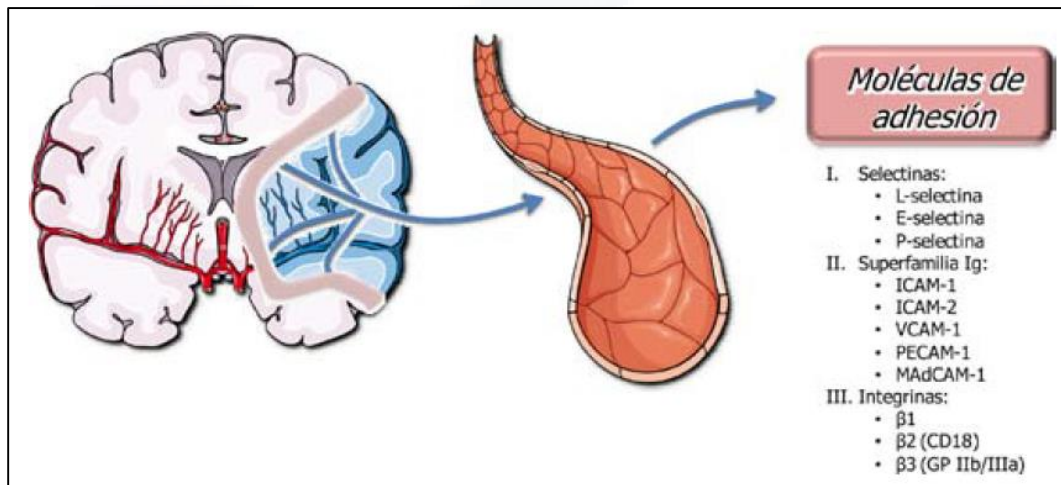


Figura 4: Esquema en el que se presentan las moléculas de adhesión que se expresan tras la isquemia cerebral (Cuenca-López, 2010).

Dentro del sistema nervioso central (SNC) los dos principales actores en neuroinflamación son: células gliales, como la microglia, los macrófagos residentes en el SNC, y los astrocitos (Barbierato, et al., 2013). Los receptores tipo Toll (TLR), que son expresados en la microglia y astrocitos de roedores (Hanke, 2003) son moléculas clave en la activación de la inmunidad innata y daño en el SNC. La evidencia apunta que los procesos de inflamación tienen un papel clave en un amplio rango de enfermedades, incluyendo lesión cerebral traumática, enfermedad neurodegenerativa crónica, enfermedades neuropáticas, isquemia y enfermedades neuropsiquiátricas, y otros trastornos, incluyendo la adicción a las drogas.

1.5 Hipocampo

El hipocampo es una estructura con forma de tubo, que se extiende siguiendo una curva desde el neocórtex lateral del lóbulo temporal medial hasta la línea media del encéfalo. Hipocampo significa “caballo de mar”, y el nombre deriva de su forma curvada, similar a la de este pequeño animal. Está formado por dos circunvoluciones, el asta o cuerno de Ammon (que debe su nombre al cuerno de la abundancia, el mitológico cuerno en el cual frutas y verduras crecían indefinidamente) y la circunvolución dentada (del latín dentatus: “con dientes, porque la capa principal de células tiene una forma parecida al filo de un diente). La región del hipocampo es un componente prominente del sistema nervioso de la rata que ha atraído la atención de los neuroanatomistas desde el comienzo del estudio formal del sistema nervioso. Gran parte de la información disponible sobre la organización celular y la conectividad intrínseca de la formación del hipocampo data de los estudios clásicos de Golgi de Ramón y Cajal y Lorente de Nó (Lorente de Nó, 1933, 1934; Ramón y Cajal, 1911). El hipocampo es parte del sistema límbico, y su formación comprende tres regiones citoarquitectónicamente distintas: la circunvolución dentada (giro dentado); el hipocampo (o hipocampo propiamente dicho), que se subdivide en tres campos (CA3, CA2 y CA1); y el subículum. El subículum está ubicado en la circunvolución parahippocampal. Además, la región del hipocampo incluye el área entorrinal en la circunvolución parahippocampal. El giro dentado es una banda estrecha a lo largo del aspecto medial del hipocampo. La circunvolución dentada y el hipocampo son parte de la allocorteza, que tiene una estructura laminar (en capas) similar a la neocorteza, aunque con menos capas y algo más simplificada. La allocorteza es filogenéticamente más antiguo que la neocorteza, pero aun así es muy complejo.

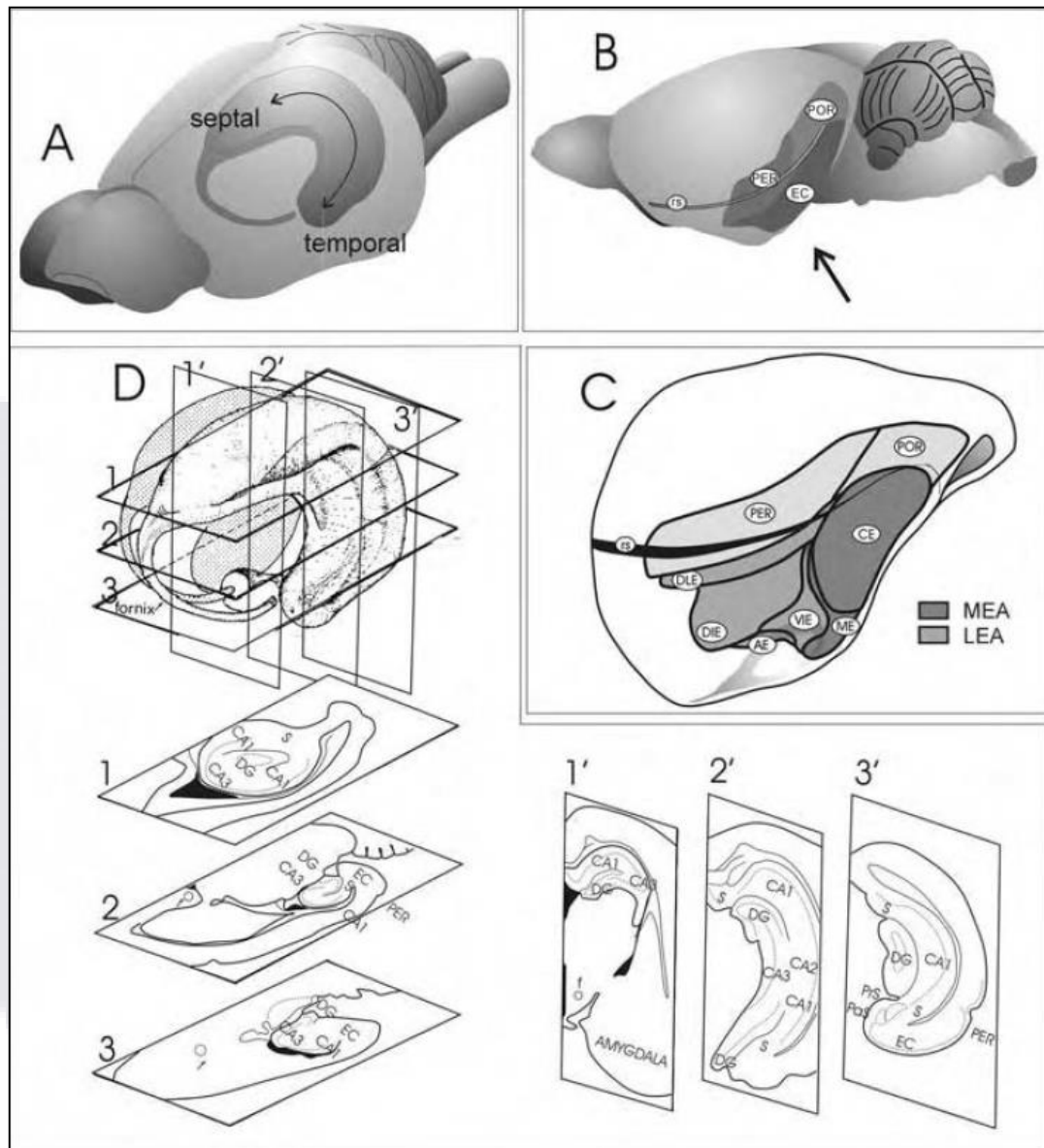


FIGURA 5: Representaciones esquemáticas que muestran la organización tridimensional de la región hipocámpal en el cerebro de la rata. A) El hipocampo en forma de C se muestra en un caparazón transparente del cerebro de la rata. Tenga en cuenta la indicación del eje septotemporal o longitudinal. B) Reconstrucción lateral de la superficie que ilustra las posiciones de las cortezas perirrinal (PER), postririnal (POR) y entorrinal (CE). C) Reconstrucción ligeramente girada de la mitad caudal del hemisferio izquierdo, detallando la subdivisión de la corteza entorrinal en las áreas caudal (CE), medial (EM), dorsolateral (DLE), dorsal-intermedia (DIE), ventral-intermedia (VLE) y amigdalointorrinal (AE). (D) La superficie de la formación del hipocampo ha sido representada fuera del cerebro. Se muestran tres secciones horizontales (numeradas del 1 al 3) en diferentes niveles dorsoventrales de la formación del hipocampo. Tenga en cuenta que la corteza entorrinal (CE) no se ve en el nivel más dorsal, pero es evidente en los niveles medio y ventral de la formación del hipocampo. También se muestran tres secciones coronales (numeradas del 1' al 3') en diferentes niveles rostrocaudales a través de la formación del hipocampo. Abreviaturas adicionales: CA1, CA3, capas del hipocampo; CPu, caudado-putamen; DG, giro dentado; f, fornix; S, subículo.

El hipocampo tiene una capa claramente definida de células piramidales grandes, que se comunican ampliamente a través de interneuronas de células de cesta GABAérgicas. Las células piramidales se comunican con capas por encima y por debajo de la capa piramidal a través de extensos procesos axonales y dendríticos. El hipocampo se ha subdividido en tres CA1, CA2 y CA3 de antemano. El giro dentado consiste principalmente en neuronas más pequeñas llamadas células granulares, que se sincronizan con las dendritas de las células piramidales. Los axones de las células granulares se denominan fibras cubiertas de musgo y terminan principalmente en las dendritas apicales de las células piramidales del área del hipocampo CA3. Células de colaterales de proyectores CA3 para dendritas apicales de células piramidales en el área CA1. Desde CA1, hay una entrada eferente importante al subículo y, por lo tanto, al área entorrinal.

1.5.1 Giro Dentado

La circunvolución dentada consta de tres capas: una capa molecular, una capa granular y una capa polimorfa (Carpenter, 1994). Las capas de células granular y molecular están dispuestas con una configuración en forma de U o de V (dependiendo de la posición septotemporal), en las cuáles la porción abierta se dirige hacia la fimbria. La capa de células polimórficas, que constituye la tercera capa del Gyrus dentado (hilio), a menudo recibe el nombre incorrecto CA4 como si fuera una porción de la capa de células piramidales del hipocampo. El término CA4 también se ha usado para designar la porción terminal de la capa de células piramidales del hipocampo que se inserta dentro de las extremidades formadas por la capa de células granulares de la circunvolución dentada.

1.5.1.1 Neuronas del Giro Dentado

El tipo de célula principal del giro dentado es la célula granular. Se estima que el total de células granulares en el giro dentado de una rata es aproximadamente de 0.6×10^6 a 2.2×10^6 (Amaral et al., 1990) y el número parece depender de la edad, cepa del animal y el método por el cual se llevó a cabo el recuento (Bayer et al., 1982).

La célula granular dentada tiene un cuerpo elíptico con aproximadamente 10 μm de ancho y 16 μm de altura, están densamente empaquetadas, muy cerca unas de las otras y en la mayoría de los casos no hay vaina glial interviniendo entre las células. La célula granular tiene un árbol muy característico en forma de cono de dendritas espinosas con todas las ramas dirigidas hacia la porción superficial de la capa molecular. La mayoría de las puntas distales del final del árbol dendrítico están justo en la fisura del hipocampo o en la superficie ventricular (Figura 6; Claiborne et al., 1990; Desmond y Levy, 1982).

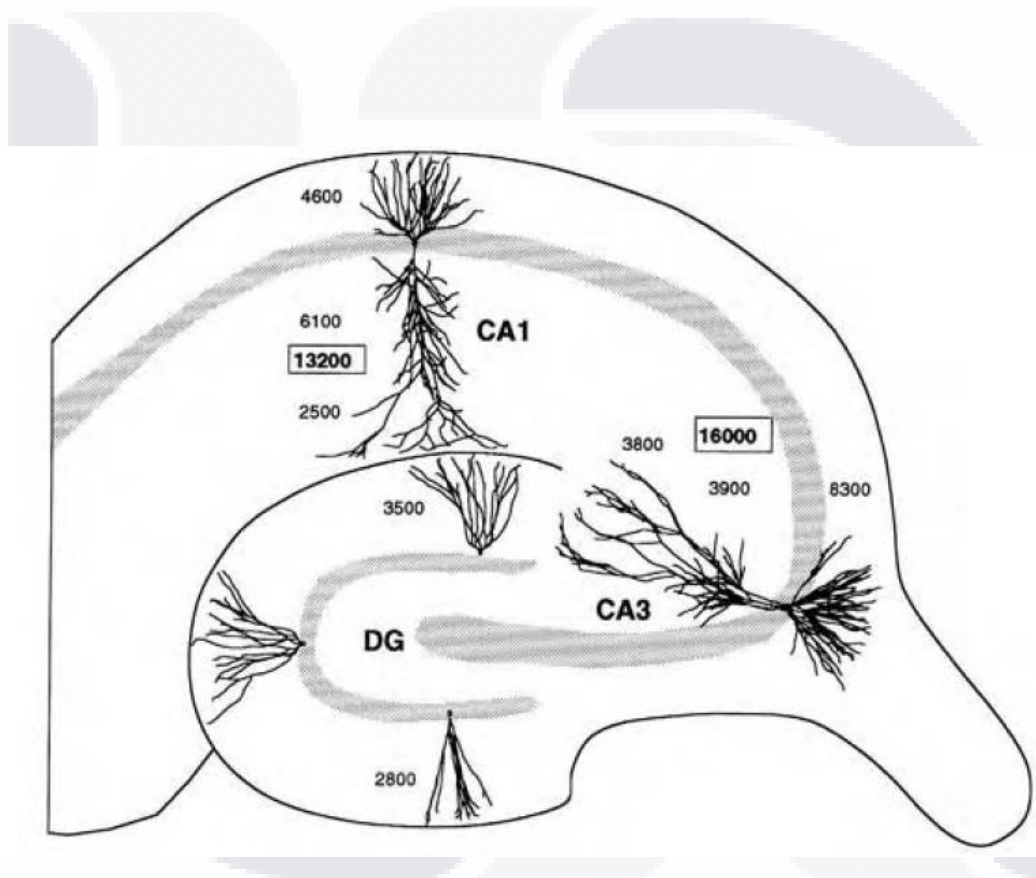


FIGURA 6: Dibujo lineal ilustrando el tamaño y la forma de las células granulares en el giro dentado y las células piramidales en los campos CA3 y CA1 del hipocampo. Los números ubicados cerca de dos células granulares en el giro dentado indican la longitud total de las dendritas. Los números enmarcados al lado las células piramidales indican la longitud dendrítica total, mientras que los números más pequeños indican la longitud dendrítica sumada en el estrato oriens, el estrato radiatum, o el estrato lacunoso-molecular. Los datos se derivan de inyecciones intracelulares de HRP en la preparación de cortes in vitro por Brenda Claiborne (células granulares) y Norio Ishizuka (células piramidales).

La capa molecular está principalmente ocupada por las dendritas de las células granulares, basket y varios tipos de células polimórficas. Tiene muy pocos tipos de neuronas, se ha encontrado un tipo de neurona en la parte profunda de la capa molecular, tiene un cuerpo multipolar o triangular. Parece que es otra forma de la célula basket localizada arriba en lugar de abajo de la capa de células granulares (Kosaka et al., 1984). Un segundo tipo de neurona es la llamada “candelabro” o célula axoaxónica, llamada así por el hecho de que su axón desciende de la capa molecular dentro de la capa de células granulares y termina exclusivamente en los segmentos iniciales de las células granulares. Algunas de estas células son inmunorreactivas para marcadores de GABA, como GAD y parvalbúmina. Un tercer tipo de célula que tiene su soma en la capa molecular profunda ha sido llamada capa molecular perforante con trayectoria asociada a la célula (MOPP) debido a que su distribución axonal preferencial dentro del borde de los dos tercios de la capa molecular (Han et al., 1993). La tercera capa más interna del giro dentado es la capa polimórfica o hilio, a veces denominada erróneamente como capa CA4 (Laurberg, 1981). Esta alberga una gran variedad de tipos de células, pero poco se sabe de muchas de ellas. El tipo de células más común, y ciertamente la más impresionante es la célula cubierta de musgo, es de gran tamaño, mide de 25 a 35 μm de largo y son a menudo de forma multipolar o triangular (Amaral, 1978). Tres o más de las dendritas gruesas se originan en el cuerpo celular y se extienden por largas distancias dentro de la capa polimórfica, de vez en cuando una dendrita a través de la capa de las células granulares y en la capa molecular. Estas células prácticamente nunca abandonan los confines de la capa polimórfica para ingresar a la capa CA3 adyacente.

1.5.2 Hipocampo

El hipocampo propiamente dicho se puede dividir claramente en dos regiones principales, una región proximal de células grandes y una región distal de células más pequeñas. Lorente de Nó dividió el hipocampo en tres capas: CA1, CA2 y CA3. Su organización laminar es generalmente similar para todas las capas del hipocampo. Una capa estrecha relativamente libre de células está localizada en lo profundo de la capa de células piramidales y es llamado estrato oriens. En la capa CA3, pero no en CA2 o CA1, se localiza una estrecha zona acelular, justo arriba de la capa de células piramidales está ocupada por los axones de las fibras musgosas originadas por el giro dentado, esta capa es llamada estrato lucidum. En el extremo distal del estrato lucido hay un ligero engrosamiento, donde las fibras de las células capa de musgo se doblan temporalmente, este bulbo final marca el borde de CA3/CA2, y es muy prominente en especies como el conejillo de india. Superficial a el estrato lucidum en CA3, e inmediatamente por encima de la capa celular piramidal en CA1 y CA2 se encuentra el estrato radiatum. La porción más superficial del hipocampo es llamada el estrato lacunosum molecular. Es en esta capa que las fibras de la ruta perforante de la corteza entorrinal viaja y termina, aunque otras regiones aferentes, como las del núcleo reuniens de la línea media del tálamo, también termina en ésta capa (Lauberg, 1981).

1.5.2.1 Tipos de neuronas en las capas CA1, CA2 y CA3

El principal tipo de neurona en hipocampo es la célula piramidal, que constituye la gran mayoría de neuronas en la capa celular piramidal. Las células piramidales tienen un árbol dendrítico basal que se extiende dentro del estrato oriens, y un árbol dendrítico apical que se extiende hasta el hipocampo. La longitud y organización de las células piramidales CA3 varían en relación a la posición a lo largo del eje transversal de CA3. Las células en la parte proximal, cerca del giro dentado, tienen un árbol dendrítico más pequeño con una longitud total aproximada de 10 mm de longitud. Las células en la parte distal de CA3 (cerca de CA2) tienen un árbol dendrítico más largo, cerca de 16 mm de longitud

CA2 contiene una población mixta de ambas células grandes, similar en dimensiones a las de CA3 de la parte distal, también muestran árboles dendríticos más pequeños parecidos a las neuronas piramidales de CA1. Los árboles dendríticos de las células piramidales de CA1 tienen una longitud promedio de 13.5 mm (Ishizuka et al., 1995). Además de las células piramidales, hay una población heterogénea de células basket de varios tamaños y formas que tienen sus somas en la capa de células piramidales (Freund and Buzsaki, 1996). Todas las capas de hipocampo también contienen células candelabro con dendritas que corren paralelamente a las dendritas de células piramidales. Los axones de estas células inervan el segmento axonal inicial de células piramidales (Martínez et al., 1996).

1.6. GnRH Y ACETATO DE LEUPROLIDA

La hormona liberadora de gonadotropinas (GnRH), es secretada por neuronas del hipotálamo y estimula a la adenohipófisis para secretar otras dos hormonas: FSH y LH (hormona folículo estimulante y hormona luteinizante, respectivamente), las cuales cumplen una función especial sobre las gónadas (Figura 7). En el caso del hombre actúan sobre los testículos, de tal manera que la LH es el estímulo primario para la secreción de testosterona, mientras que la FSH estimula principalmente la espermatogénesis. La GnRH es un decapeptido secretado por neuronas cuyos cuerpos celulares están localizados en el núcleo infundibular (arcuato) del hipotálamo. Las terminaciones de estas neuronas llegan principalmente a la eminencia media del hipotálamo, donde liberan GnRH en el sistema vascular portal hipotálamo-hipofisiario; transportada por la sangre a la adenohipófisis, estimulando la síntesis y secreción de FSH y LH. La secreción de esta hormona es pulsátil: durante unos pocos minutos y en ciclos de 1 a 3 horas (Quintanar, 2006).

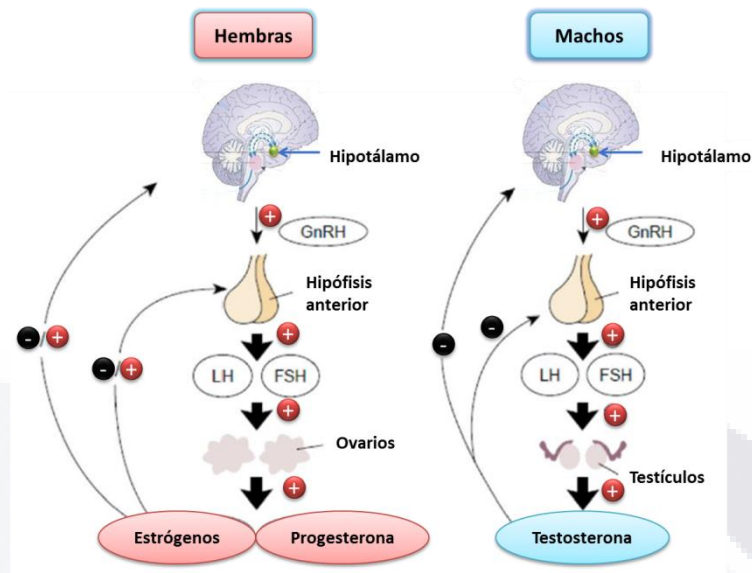


Figura 7: Esquema del eje hipotálamo-hipófisis-gónadas que muestra las funciones de la GnRH (Modificada de Kong, 2014).

La GnRH y su receptor (GnRHR), (Figura 8), también son producidos en una gran variedad de células fuera de la glándula pituitaria; en el sistema nervioso central (SNC): hipocampo, hipotálamo, núcleo septal lateral, amígdala, corteza cingulada anterior, en corteza y médula espinal (Dolan, et al., 2003). Se ha demostrado la expresión de GnRH en las placas olfatorias de embriones de rata de 12.5 días (Daikoku and Koide, 1998), y también se ha reportado la expresión de su receptor GnRHR tanto en neuronas corticales en embriones de rata de 14 días como en ratas adultas (Quintanar, 2007).

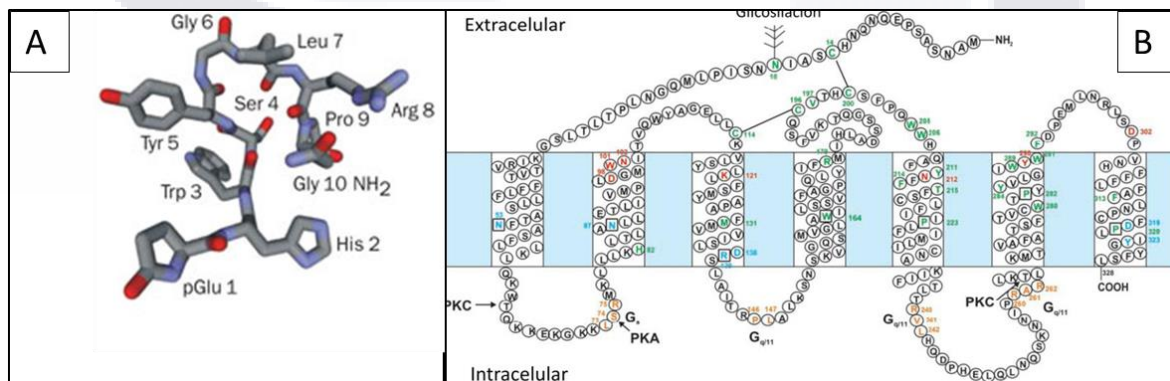


Figura 8: Fórmula estructural del decapeptido de GnRH A); y B) estructura y anclaje de su receptor en la membrana plasmática (Millar, 2002).

El acetato de leuprolida es un análogo sintético de la GnRH que difiere en un aminoácido en la posición 6, en la cual cambia la Glicina por D-Leucina, es considerado como un fármaco muy seguro y tolerable. Ha sido utilizado para diversas aplicaciones clínicas, incluido el tratamiento de cáncer de próstata, endometriosis, fibromas uterinos y técnicas de fertilización in vitro. Este fármaco tiene varias ventajas sobre la GnRH: mayor potencia y mayor vida media (Fujino, et al., 1974) y debido a que presenta mayor afinidad de unión y mayor resistencia a la degradación por peptidasas (Figura 9).

NOMBRE	ESTRUCTURA									
	1	2	3	4	5	6	7	8	9	10
GnRH	pGlu-	His-	Trp-	Ser-	Tyr-	Gly-	Leu-	Arg-	Pro-	Gly-NH ₂
Leuprolide	pGlu-	His-	Trp-	Ser-	Tyr-	D.Leu-	Leu-	Arg-	Pro-	NHEt
Buserelin	pGlu-	His-	Trp-	Ser-	Tyr-	D.Ser-	Leu-	Arg-	Pro-	NHEt
Nafarelin	pGlu-	His-	Trp-	Ser-	Tyr-	D ² NaI-	Leu-	Arg-	Pro-	Gly-NH ₂
Goserelin	pGlu-	His-	Trp-	Ser-	Tyr-	D.Ser-	Leu-	Arg-	Pro-	AzaGlyNH ₂
Decapeptyl	pGlu-	His-	Trp-	Ser-	Tyr-	DTrp-	Leu-	Arg-	Pro-	GlyNH ₂

Figura 9: Estructuras de algunos análogos sintéticos más utilizados de la hormona GnRH (Husulak, 2012).

2. Antecedentes

Estudios recientes han mostrado que la GnRH tiene funciones extrapituitarias, incluyendo efectos neurotróficos. En 2015, Calderón-Vallejo y colaboradores, encontraron que la GnRH actúa como factor neurotrófico y puede utilizarse como agente terapéutico potencial para el tratamiento de lesión medular (SCI), ya que observaron que el tratamiento con GnRH mejora la recuperación de la marcha y disminuye el daño histopatológico de la médula lesionada en ratas. En 2007, Quintanar y Salinas encontraron que la GnRH aumenta tanto el crecimiento como la longitud de las neuritas, acompañadas de un aumento en la expresión de proteínas de citoesqueleto (NF-68 y NF-200 kDa) en cultivos celulares de neuronas corticales de embrión de rata de 14 días. Esto sugiere que la GnRH juega un papel importante en la plasticidad neuronal de manera paralela a su función gonadal.

En otro estudio Guzmán-Soto, et al., (2012) diseñaron un trabajo para determinar si la administración de acetato de leuprolida ejerce efectos neurotróficos sobre los signos clínicos de la encefalomiелitis autoinmune experimental (EAE): aumento de peso, aumento en la expresión de neurofilamentos (NFs) y proteína básica de mielina (MBP) y cambios en la morfometría axonal; encontrando que el acetato de leuprolida reduce la severidad de los signos clínicos de locomoción, induce un aumento significativo en el peso, incrementa la expresión de NFs y MBP, incrementa el área axonal y la infiltración celular en animales con EAE. Estos autores sugieren que los agonistas de la GnRH pueden usarse como un terapéutico potencial ya que la EAE es un modelo de la esclerosis múltiple. En otros estudios (Chenyu, et al., 2010) observaron que el pre-tratamiento con otro análogo sintético de la GnRH (Alarelin) podría atenuar la apoptosis en neuronas de hipocampo tanto *in vivo* como *in vitro* en la isquemia cerebral.



3. Justificación

El accidente cerebrovascular sigue siendo la tercera causa de muerte en los países industrializados (Dirnagl, et al., 1999), ocupa el tercer lugar como causa de muerte, después de las cardiopatías y el cáncer. De los accidentes cerebrovasculares, la isquemia cerebral ocupa el 80% de los casos, y el 20% restante corresponde a hemorragia intracerebral o subaracnoidea, con una mortalidad del 25% del total de los casos. Desde 1950, con la introducción de tratamientos eficaces contra la hipertensión, se observó una disminución sustancial del accidente cerebrovascular, y en los últimos 20 años, según datos de la American Heart Association, de Estados Unidos, la cifra de mortalidad por accidente disminuyó 12% (Ropper and Samuels, 2011).

Se estima que el costo de la atención de la enfermedad cerebrovascular es alrededor de siete billones por año en países europeos como Inglaterra. Esto comprende costos directos al sistema de salud de 2.8 billones de euros y 2.4 billones en cuidados informales; además, se agregan los costos relacionados con la pérdida de productividad y la discapacidad, de 1.8 billones de euros.

En México, en el período de 2000 a 2004 la enfermedad cerebrovascular fue la tercera causa de muerte, con el 5.6% de las principales causas de mortalidad general, con una tasa de 25.6/100000 habitantes y más de 25000 muertes por esta razón en datos de la Secretaría de Salud. En el análisis por género representó la tercera causa de mortalidad en mujeres, con un porcentaje entre 6.7 y 6.9%, mientras que para los hombres fue la cuarta causa de mortalidad correspondiendo a 4.9% del total. En lo que se refiere a egresos hospitalarios por todas las causas en el mismo periodo, la enfermedad cerebrovascular ocupa el lugar 18, representando el 0.9% del total. En países en desarrollo, como el nuestro, se estima que los costos de atención por la enfermedad vascular cerebral son de 6000 a 8000 euros; además de los costos sociales como los cuidados informales y alteraciones en la dinámica familiar en torno a los pacientes. Por lo tanto, la atención de la enfermedad vascular cerebral deberá enfocarse en la prevención, el diagnóstico, el tratamiento y los aspectos psicosociales de la discapacidad a largo plazo (CENETEC, 2008).

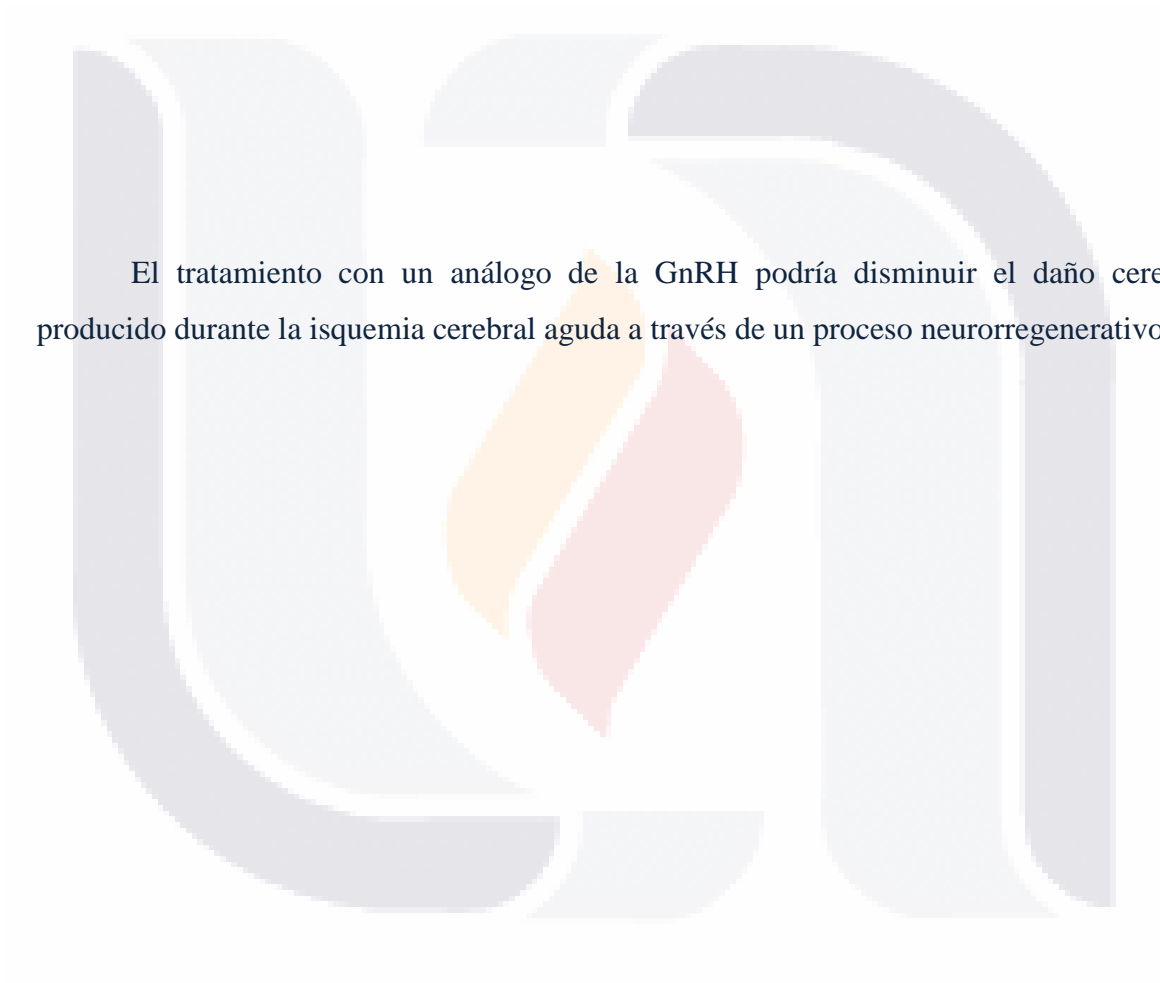
En España, la incidencia de este trastorno, es de 200 casos por cada 100,000 habitantes, lo que indica que alrededor de 84,000 personas cada año sufren algún tipo de accidente cerebrovascular, quienes sobreviven a un primer ictus presentan un riesgo muy alto de sufrir otro durante los 6 meses posteriores, y el riesgo de incidencia durante los 5 años siguientes es muy elevado. La mortalidad, en el caso de los infartos cerebrales, es del 10 al 12% antes de los 30 días. En España constituye la segunda causa de muerte (la primera entre las mujeres); además, está considerado como la primera causa de invalidez permanente y la segunda de demencia. La mayor parte de los accidentes cerebrovasculares (85%) son de tipo isquémico, y tienen su origen en el estrechamiento gradual (aterotrombosis) o en la oclusión súbita (embolismo) de alguna de las grandes arterias cerebrales. El resto (15%) son de tipo hemorrágico, y están originados por la rotura de un vaso sanguíneo, bien sea en el parénquima (hemorragia intracerebral) o en la superficie cerebral (hemorragia subaracnoidea), (Montaner, 2007).

En animales de experimentación, la interrupción completa del flujo sanguíneo por más de 5 minutos ocasiona daño irreversible; probablemente lo mismo suceda en seres humanos. El parénquima sin el flujo de sangre experimenta *necrosis* o *infarto isquémico*, que se identifican en la necropsia por una zona ablandada o *encefalomalacia*.

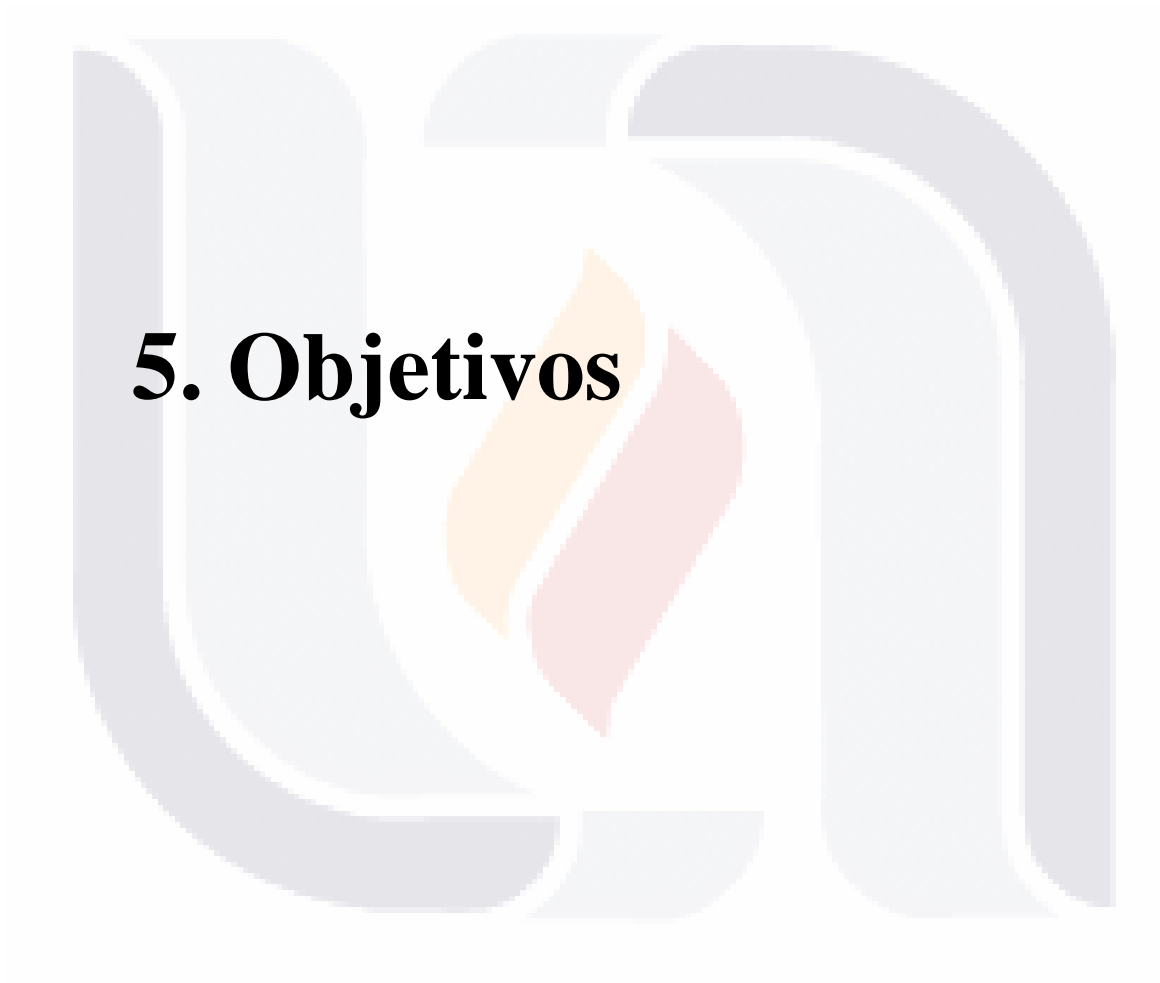La obstrucción de una arteria por un trombo o un émbolo es la causa más común de daño isquémico focal, pero la deficiencia circulatoria y la hipotensión por descompensación cardíaca o choque, si son intensas y duran lo suficiente, originan cambios isquémicos focales y también difusos (Ropper and Samuels, 2011). Por lo tanto, en este estudio queremos ver si el acetato de leuprolida puede actuar como un factor neurotrófico en la isquemia cerebral aguda y ayuda en la recuperación del área isquémica y disminuir el área de infarto.



4. Hipótesis



El tratamiento con un análogo de la GnRH podría disminuir el daño cerebral producido durante la isquemia cerebral aguda a través de un proceso neuroregenerativo.



5. Objetivos

5.1 OBJETIVO GENERAL

Analizar los efectos neuroregeneradores, y/o terapéuticos del uso del acetato de leuprolida en un modelo de isquemia cerebral aguda en rata.

5.2 OBJETIVOS PARTICULARES

1. Estandarización de la técnica de oclusión de la arteria cerebral media con reperfusión.
2. Realizar la medición del área de infarto.
3. Analizar los cambios histopatológicos en hipocampo.
4. Medir y cuantificar la expresión de proteínas relevantes en la isquemia cerebral aguda en hipocampo.
5. Realizar la medición del daño neurológico durante la isquemia cerebral aguda.
6. Determinar si el uso de acetato de leuprolida reduce el área de infarto en la isquemia cerebral aguda.



6. Materiales y Métodos

6.1 Animales Experimentales

Se utilizaron ratas macho de la cepa *Sprague Dawley*, de aproximadamente 8-12 semanas de edad con un peso de 250 – 330 g, los cuáles se dividieron en cinco grupos experimentales: Control (C), íntegro con Isquemia Cerebral con solución salina (IR + SS), íntegro con Isquemia Cerebral con acetato de leuprolida (IR + AL), cirugía falsa (SHAM) y un grupo castrado con isquemia con acetato de leuprolida (ORX + IR + AL). Los grupos AL son aquellos que llevan tratamiento con acetato de leuprolida.

6.2 Esquema General de Trabajo

Antes de comenzar con las pruebas neuroconductuales, se procede a realizar la orquidectomía (ORX) a las ratas pertenecientes al grupo ORX + IR + AL, 15 días antes de la cirugía MCAO para provocar la isquemia cerebral. La prueba de campo abierto (CA) se realiza cuatro días antes de la cirugía y cuatro días antes del sacrificio. Tanto la habituación número 1 como la prueba de cinta tape (CT) se realizan tres días antes de la cirugía y tres antes del sacrificio (Figura 10). La habituación número 2 junto con la prueba del score del déficit neurológico (NDS) se hacen dos días antes de la cirugía y dos antes del sacrificio. La prueba de reconocimiento de lugar (RL) se lleva a cabo un día antes de la cirugía y sacrificio. El día uno es considerado el día en que las ratas son sometidas a la cirugía de MCAO.

Las dosis de acetato de leuprolida (AL= 10 µg/kg de peso), se dieron de la siguiente manera: el día de la cirugía y los dos días consecutivos se inyectaron una dosis vía intramuscular y después cada tercer día hasta el día 27. El día 30 se realizó el sacrificio de los animales y se extrajeron los cerebros para realizar las técnicas necesarias para el análisis histológico, morfométrico y bioquímico.




Figura 10: Imagen que ejemplifica el esquema general de trabajo.

6.3 Preparación de monofilamentos de nylon

El modelo de oclusión de la arteria cerebral media (MCAO) intraluminal a través de un monofilamento ha sido ampliamente utilizado para estudios de isquemia cerebral focal aguda y edema, descrita por primera vez por Koizumi et al en 1986. Hoy en día existen muchas variantes de ésta técnica y su alta mortalidad es de gran preocupación. Además de la habilidad quirúrgica, que se puede mejorar con la práctica, la naturaleza del monofilamento es el factor más importante que afecta el resultado del modelo. Un monofilamento no calificado puede dar lugar a una oclusión incompleta o hemorragia intracraneal. Se han desarrollado diferentes tipos de preparaciones de monofilamentos para este modelo, incluyendo diferentes tamaños, de 3-0 a 4-0, recubiertos con silicona, poly-L-lysina u otro material, o sin recubrimiento. Koizumi et al utilizó un filamento quirúrgico de nylon 4-0 recubierto con silicona, mientras que Longa et al utilizó un filamento de 4-0 sin recubrimiento con la punta redondeada.

Se ha demostrado que la poly-L-lysina promueve la adherencia de las células y las proteínas a las superficies de vidrio y plástico. Esta sustancia se propaga como una monocapa y se cree que cambia la carga negativa de la superficie del monofilamento a una carga positiva, que luego está disponible para atraer los sitios aniónicos de las células endoteliales, haciendo que el filamento de adhiera a la superficie endotelial para evitar el flujo alrededor del filamento (Huang, W., et al., 1983).

Para nuestro experimento se utilizó sutura de hilo nylon #20 con un grosor de 0.16 mm para la preparación de los monofilamentos. Primero se redondea la punta por calentamiento en un mechero bunsen se cortan para obtener una longitud de 25 mm y se limpian con etanol al 70%. Posteriormente se recubren una longitud de 5 mm con barniz de uñas de buena calidad y un grosor de 0.35 mm (Figura 11). Los filamentos preparados pueden ser almacenados a temperatura ambiente (18°C a 26°C) en una caja Petri hasta su uso.




Figura 11: Longitud y grosor del filamento de oclusión. A) se observa el filamento de 2.5 cm de largo y una cubierta de barniz de 5 mm y B). muestra el grosor del filamento de 0.35 mm de diámetro medido con un vernier Mitutoyo.

6.4 Cirugías

6.4.1 Orquidectomía (ORX)

Un grupo de 10 ratas macho se prepararon para la castración 15 días antes de realizarles la cirugía MCAO. Bajo campana se prepara una cámara de anestesia colocando un algodón impregnado con suficiente éter en un tupper con orificios en el fondo de la cámara y se tapa. Pasados 15 o 30 minutos se introduce el animal a dicha cámara hasta que caiga dormido. Se saca y se marca en las orejas con el número correspondiente. Se coloca sobre la mesa de operaciones en posición decúbito dorsal, se sujeta la cabeza con la horquilla para incisivos, y las patas se amarran con los hilos y se sujetan a las rondanas localizadas a los costados de la mesa. Se rasura el escroto y se limpia con una solución antiséptica de yodo. Con las tijeras y la pinza de disección con dientes, haga un corte en la parte media-distal de la línea media de la piel del escroto de 1-1.5 cm de longitud. Al abrir la piel, por transparencia se observan los testículos, cada uno en su propio saco escrotal. Para exponer el testículo, con la pinza de disección con dientes sujete a la túnica albugínea y túnica vaginal y córtelas en una longitud de 1 cm aproximadamente. Haciendo un poco de presión sobre la parte baja del abdomen, exteriorice al testículo, epidídimo y parte del conducto deferente. Levante estas estructuras y pase una ligadura que incluya al conducto deferente y los vasos sanguíneos epididimarios, apriétela fuertemente y con la tijera corte entre la ligadura y el testículo-epidídimo-conducto deferente. Coloque las estructuras sobre una gasa y proceda a extirpar el testículo del lado opuesto. Revise que no haya sangrado y regrese los tejidos remanentes al saco escrotal y proceda a suturar la piel (Metodología adaptada del curso de microcirugía impartida por el Dr. Andrés Quintanar en el laboratorio No.7 de Neuroendocrinología de la UAA).

6.4.2 Oclusión de la arteria cerebral media (MCAO) con reperfusión.

El procedimiento quirúrgico básico consiste en bloquear el flujo sanguíneo en la MCA (Figura 8), introduciendo una sutura intraluminal a través de la arteria carótida interna (ICA) extracraneal, los vasos sanguíneos extracraneales adicionales, incluyendo la ICA izquierda, ECA derecha y ambas arterias vertebrales también sufren reducción del flujo sanguíneo (Longa, et al., 1989).

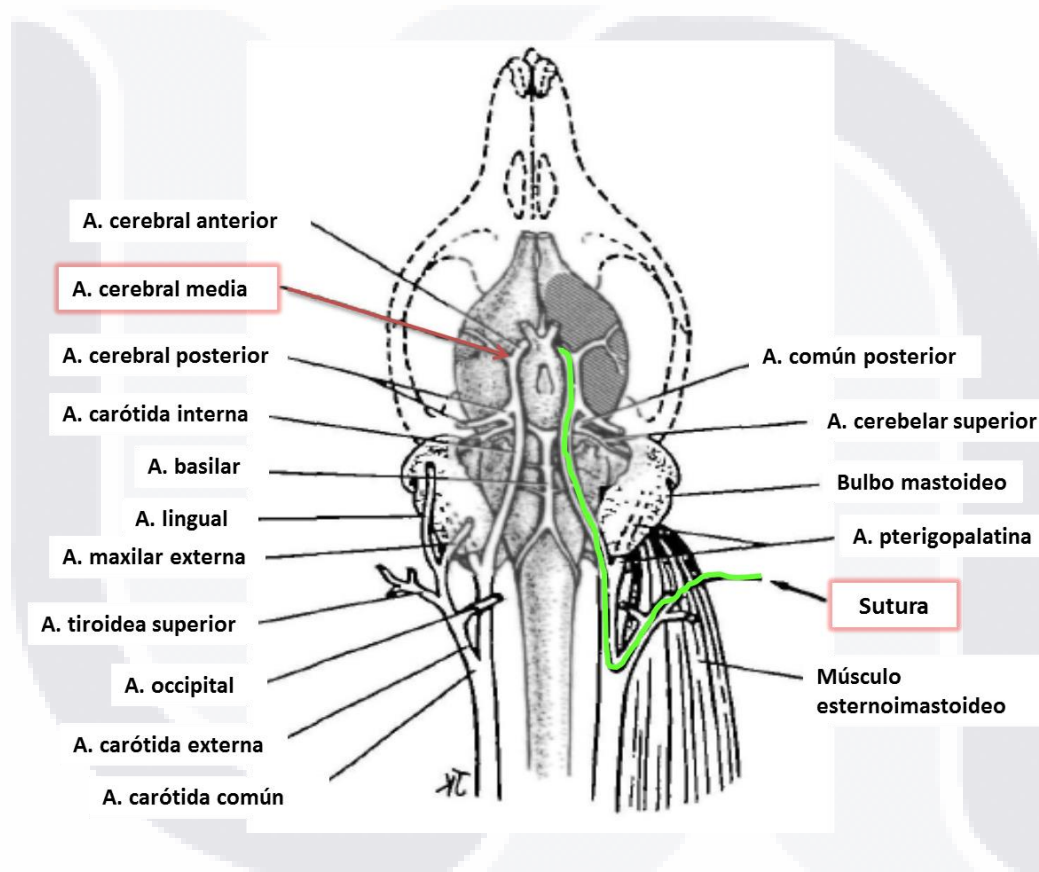


Figura 12: Diagrama de la anatomía cerebrovascular en ratas; se observan las relaciones vasculares extracraneales e intracraneales (método de oclusión-reperfusión de MCA). El tamaño de los vasos está desproporcionadamente más grande para observarlos con mayor claridad, las arterias: común, carótida externa, interna y sus ramas son mostradas (Longa, et al., 1989).

En el presente experimento primero se procedió a la estandarización de la técnica de oclusión descrita por Longa *et al.*, (Figura 12) con algunas modificaciones, como la oclusión permanente de las arterias occipital y tiroidea superior (Uluc, et al., 2011).

Se utilizaron 41 ratas macho de la cepa Sprague Dawley de 270 a 340 g de peso y dos tipos de anestésicos: pentobarbital a una dosis de 63 mg/kg o Ketamina/Xilazina a 70/10 mg/kg.

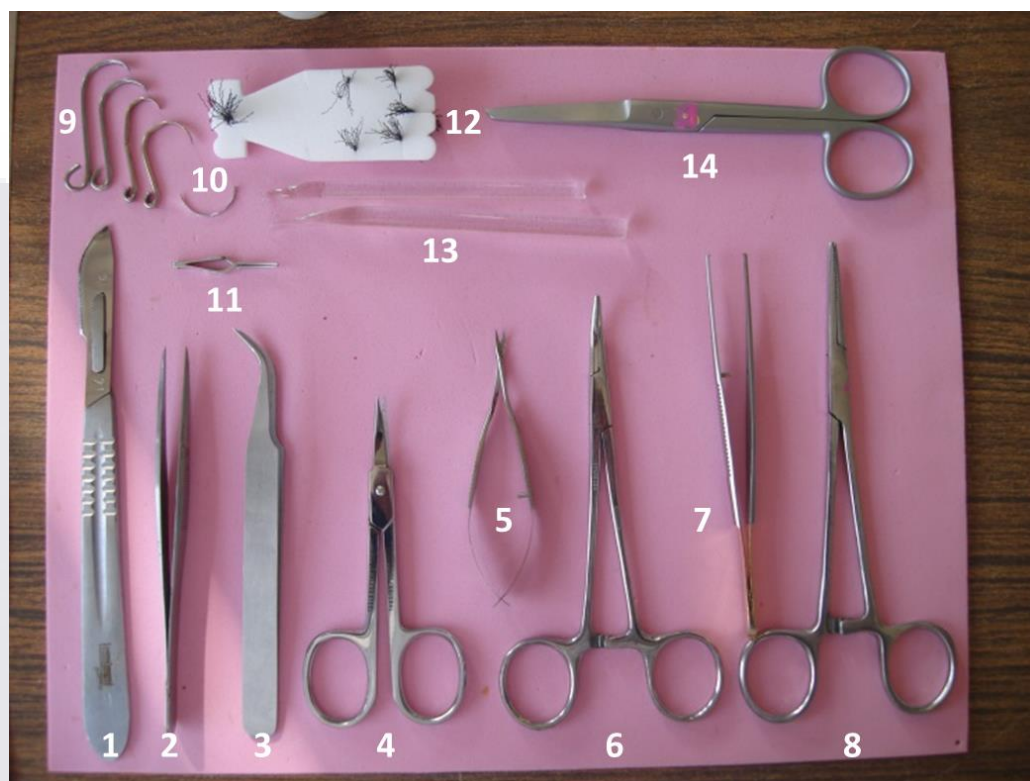


Figura 13: La fotografía muestra el material de microcirugía necesario para el modelo de MCAO, todo el material debe estar previamente esterilizado: 1. Bisturí; 2 y 3. Pinzas finas de disección sin dientes; 4. Tijera curva chica; 5. Tijera Vannas curva para microdissección; 6. Pinza hemostática curva; 7. Pinza de disección fina con dientes; 8. Porta agujas; 9. Ganchos separadores de ligas; 10. Aguja de sutura; 11. Clip de aneurisma; 12. Hilo de seda; 13. Disectores de vidrio; 14. Tijera mayo recta.

Para realizar la cirugía, primero se procede a inducir anestesia general a los animales experimentales, enseguida se rasura toda el área de cirugía, y se coloca al animal en una cama de operación, se limpia perfectamente todo el cuello con etanol al 70%, y con ayuda de un microscopio se hace una incisión en la línea media del cuello (Figura 14-A), para exponer la arteria carótida común izquierda (CCA).

Para esto se retrae el tejido glandular y se observa un triángulo formado por: los músculos digástricos (fácilmente identificable por su brillante porción tendinosa blanca), el omohioideo y el esternomastoideo (Figura 14-B). Después cuidadosamente se realiza una disección con unas tijeras roma en el centro del triángulo para identificar la CCA, que es fácilmente visible. Se puede observar al nervio vago circundando la cara lateral de las arterias CCA e ICA, el cual se aísla y separa cuidadosamente con dos disectores de vidrio (Figura 14-C). Enseguida se separa la arteria occipital, se hacen dos amarres con una separación de 1 cm con sutura de seda de 6-0 y se hace un corte por el centro. Enseguida se coloca otra sutura alrededor de la arteria tiroidea superior (ST) y se liga de manera permanente. También la ECA se liga lo más distalmente posible con otra sutura de seda 6-0, en éste punto la ICA es la única rama extracraneal restante de CCA. Se coloca un hilo alrededor de la CCA y se sujeta a la piel de la rata con unas pinzas hemostáticas curvas, se coloca un clip microvascular curvado en la ICA cerca de la bifurcación (Figura 14-B).

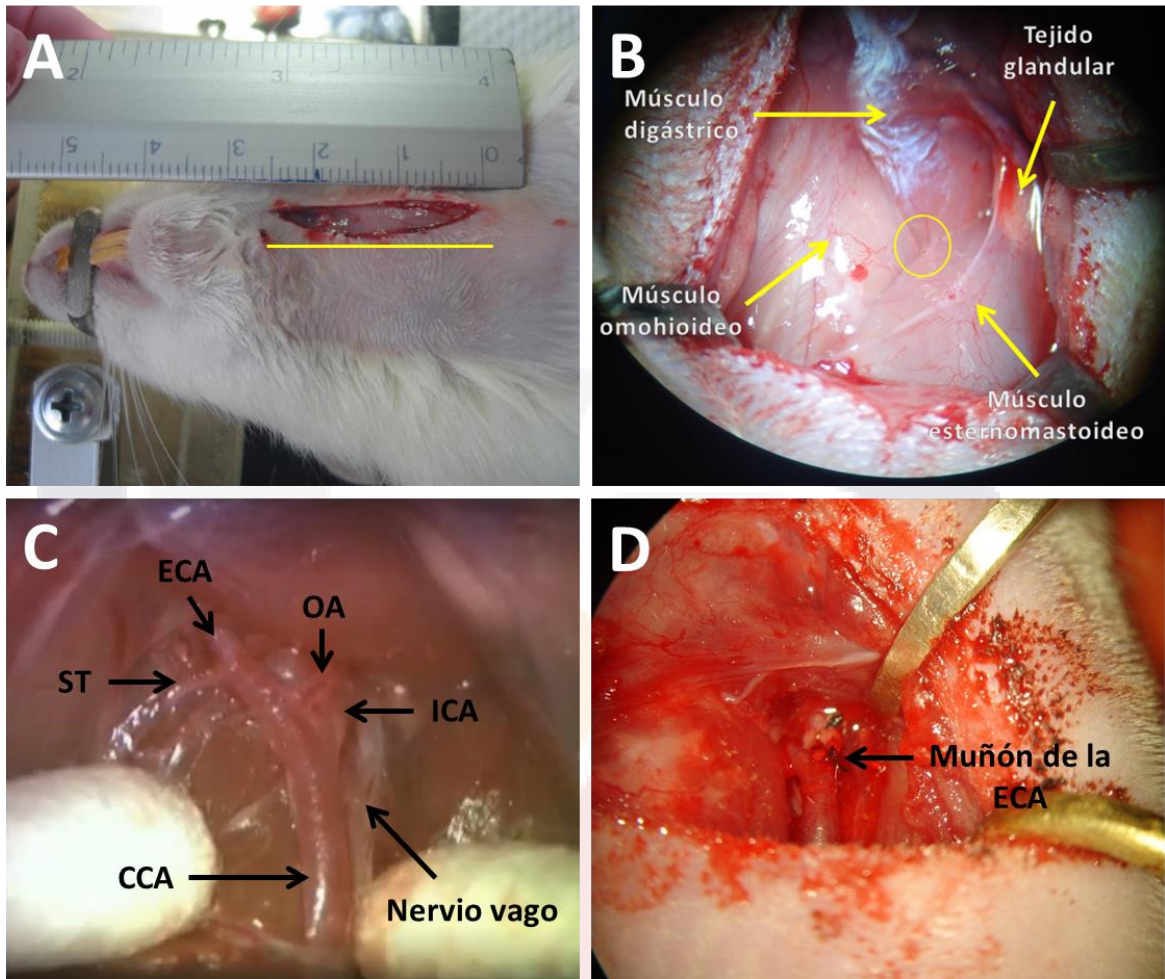


Figura 14: Cirugía MCAO A) Incisión en la parte media del cuello. B) Triángulo formado por los músculos: digástrico, fácilmente identificable por su brillante porción tendinosa blanca; omohioideo y esternomastoideo. El círculo indica el lugar donde se introducen las tijeras curvas chicas para exponer las carótidas. C) Exposición de las arterias carótidas externa, interna y común (ECA, ICA y CCA respectivamente), también se observan la arteria occipital (OA), la arteria tiroidea superior (ST) y el nervio vago unido de forma lateral a la ICA y CCA. D) Al final de la cirugía se permite la reperfundión a través de la CCA y se observa el muñón de la ECA perfectamente ligado.

Posteriormente se hace una incisión en la ECA, por debajo de la ligadura y se introducen aproximadamente 1.8 cm en el lumen un filamento de nylon de 2.5 cm de largo, previamente recubierto con barniz de uña con un diámetro aproximado de 0.35 mm.

Después se tensa la sutura de seda colocada alrededor del muñón de la ECA para prevenir el sangrado. Se remueve el clip microvascular y se introduce suavemente el filamento desde la ECA hacia el lumen de la ICA. En éste punto, el filamento intraluminal bloqueó el origen de la MCA, ocluyendo todas las fuentes de flujo sanguíneo de la ICA, ECA y la arteria cerebral posterior (PCA). La incisión se cierra temporalmente y la oclusión se mantiene por 60 o 30 minutos para determinar el tiempo adecuado de oclusión. Poco antes de que termine el tiempo de oclusión, volver a anestesiarse la rata abrir la incisión mediante la eliminación de las suturas de cierre, retraer la CCA con las pinzas hemostáticas y retirar poco a poco el filamento, antes de que llegue la punta del filamento a la bifurcación colocar un microclip en la ICA y retirar completamente el filamento.

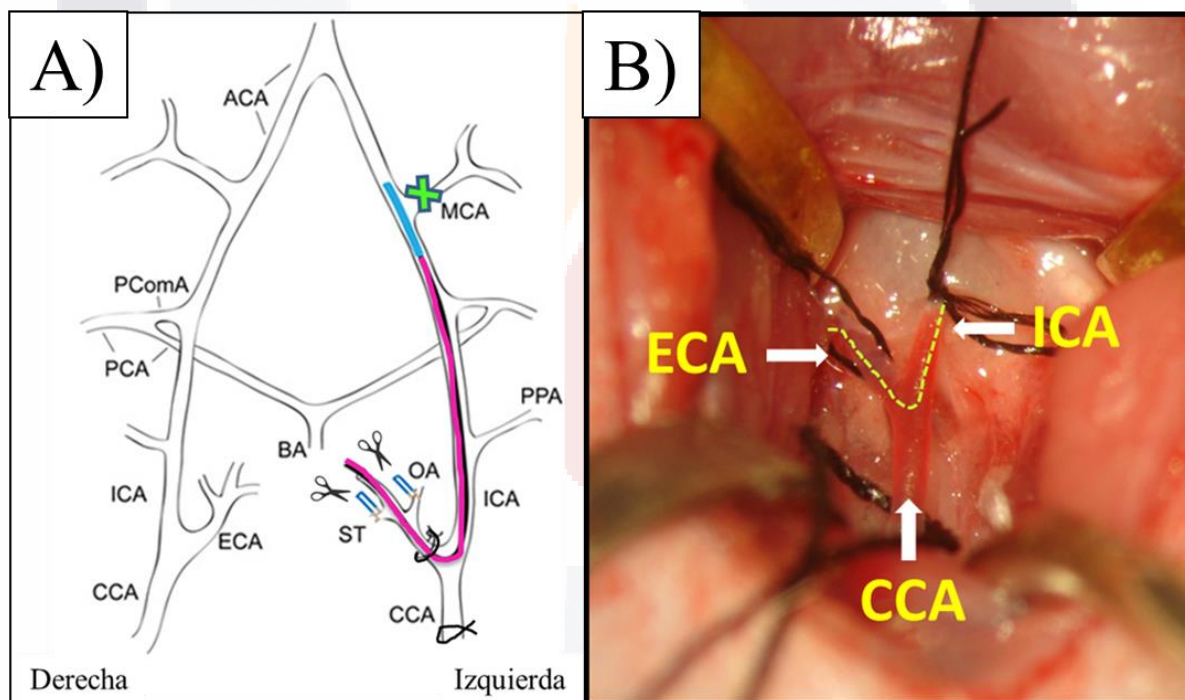


Figura 15: Diagrama simplificado del sistema circulatorio craneal de la rata A) donde se observa el filamento de nylon ocluyendo el origen de la arteria cerebral media (MCA). Figura adaptada de Sasaki et al y Lee y B) cirugía de MCAO en una rata mostrando la arteria carótida común (CCA), y su bifurcación en carótida interna (ICA) y carótida externa (ECA). La línea punteada indica la trayectoria por donde pasa el filamento desde la carótida externa a la interna y de ahí a la arteria cerebral media.

Poco antes de que termine el tiempo de oclusión, volver a anestesiarse la rata abrir la incisión mediante la eliminación de las suturas de cierre, retraer la CCA con las pinzas hemostáticas y retirar poco a poco el filamento, antes de que llegue la punta del filamento a la bifurcación colocar un microclip en la ICA y retirar completamente el filamento. Se ata el muñón de la ECA, se retira el microclip de la ICA y se libera la CCA (Figura 14-D). Se sutura la incisión hecha en el cuello, se desinfecta con isodine, y se inyectan 5 ml de solución salina estéril vía intradérmica para la recuperación de fluidos.

6.5 Tinción con TTC

El TTC es una sal blanca soluble en agua, y es el sustrato de las deshidrogenasas; éstas, son enzimas celulares que se encuentran de manera abundante en las mitocondrias, cuando el TTC entra a los espacios intracelulares y reacciona con las deshidrogenasas es reducido a formazan (Figura 16), el cual es un compuesto de color rojo, insoluble que se deposita en los tejidos vivos mientras que los tejidos muertos quedan sin teñirse (Chen, et al., 2009).

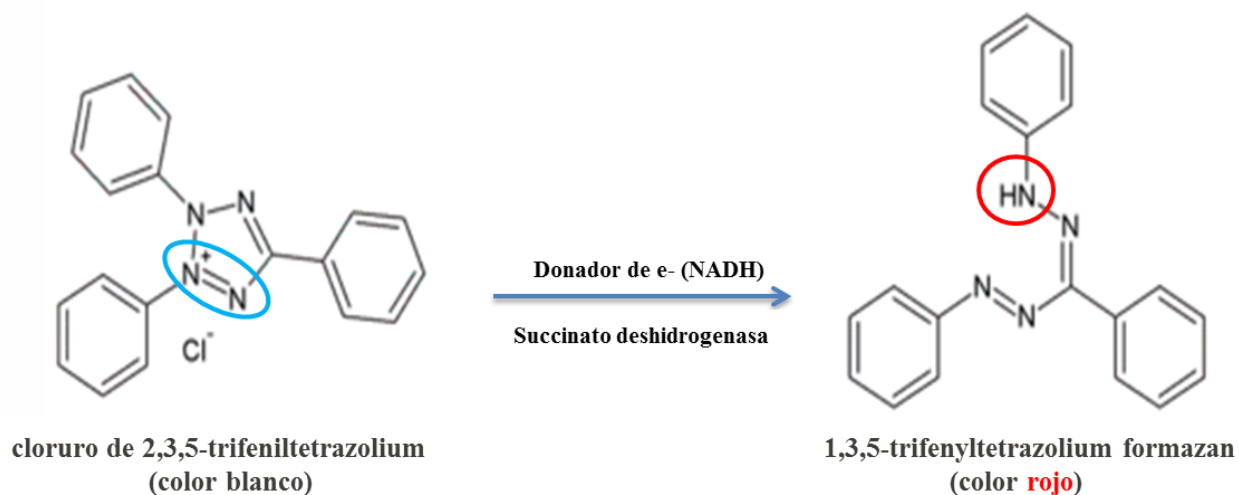


Figura 16: Reacción química del cloruro de 2,3,5-trifeniltetrazolium (TTC) con la enzima succinato deshidrogenasa para dar formar la sal de formazan insoluble y de color rojo. Los círculos indican la zona donde ocurre la reacción de óxido-reducción en la estructura del TTC.

A las 72 h de reperfusión, después de haber inducido la isquemia cerebral; se anestesian las ratas con una dosis extra de pentobarbital y se procede a realizar una perfusión cardiaca con 60 ml de solución salina fría al 0.9%. Posteriormente los cerebros fueron removidos de manera completa con mucho cuidado y colocados en una caja Petri con un poco de solución salina y puestos en congelación por 10 minutos. A continuación, los cerebros se colocan sobre una caja de Petri para realizar cortes longitudinales de aproximadamente 2 mm de grosor; con una navaja de micrótopo humedecida (Figura 17-A). Las rebanadas se toman cuidadosamente con un pincel y se colocan dentro de un placa de 12 pocillos que contiene una solución de TTC al 2% (disuelta en solución salina al 0.9%). Se tapa la placa y se envuelve en papel aluminio y coloca dentro de una estufa a 37°C por 25 minutos (Figura 17-B). Después se sacan de la estufa, se enjuagan con solución salina se fijan con formol neutro por espacio de 2 h (Figura 17-C). Los tejidos ya fijados pueden ser manipulados para la toma de fotografías sin peligro de romperse (Figura 17-D).

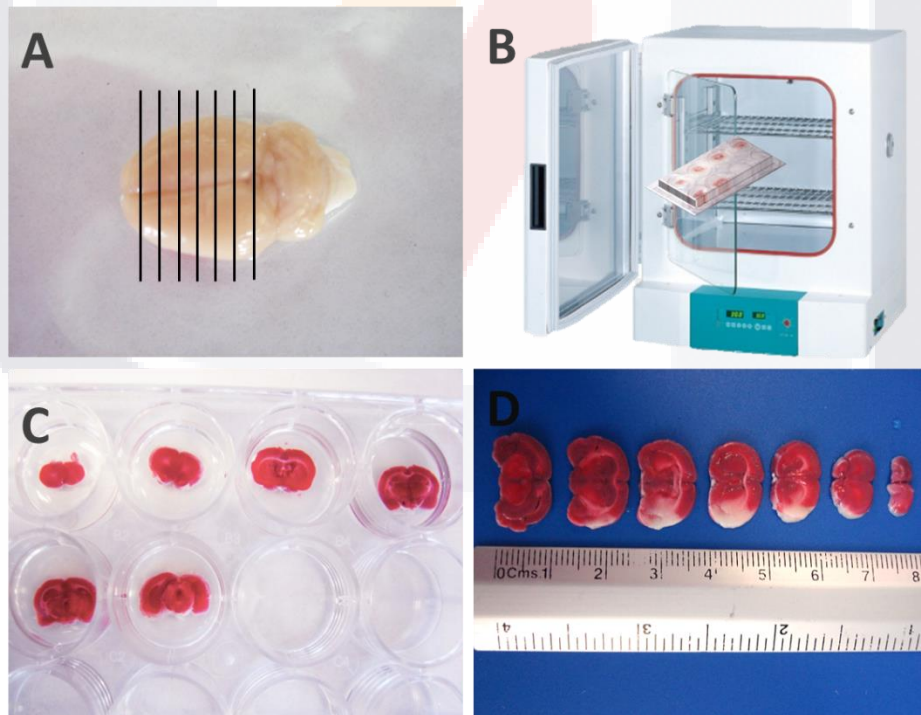


Figura 17: Tinción con TTC: A) Los cerebros son cortados de manera longitudinal en rebanadas de 2 mm de grosor; B) Se colocan en una placa con solución de TTC al 2% dentro de una incubadora a 37°C por 30 minutos; C) Se lavan con solución salina y se fijan con formol neutro; D) Se ponen sobre un fondo azul para tomar las fotografías.

6.6 Determinación del volumen de infarto

El volumen de infarto es un indicador esencial del daño isquémico, la tinción con cloruro de 2,3,5-trifeniltetrazolium (TTC) es un método ampliamente utilizado para determinar el porcentaje de infarto inducido en la isquemia cerebral focal, en rata o en ratón. Otros métodos de tinción pueden ser Hematoxilina y Eosina (H-E), o soluciones de cristal violeta. Los cortes teñidos con TTC se colocan de manera seriada sobre un portaobjetos en un fondo azul, y se toman fotografías de cada rebanada para procesarlas con Photoshop.

Posteriormente se utilizó el programa **Image J** para calcular el área y volumen de infarto cerebral (Figura 18). El volumen de infarto puede ser expresado en mm³ con la siguiente fórmula:

$$\begin{aligned} \text{Área de Infarto} &= \text{área contralateral del hemisferio (A)} \\ &\quad - \text{área sana del hemisferio ipsilateral (B)} \\ \text{Volumen de Infarto} &= \text{Área de Infarto (C)} \times \text{grosor del corte} \end{aligned}$$

Para calcular el volumen de infarto de todo el cerebro, se suma el volumen de infarto de cada rebanada obtenida y nos da el volumen total de infarto cerebral.

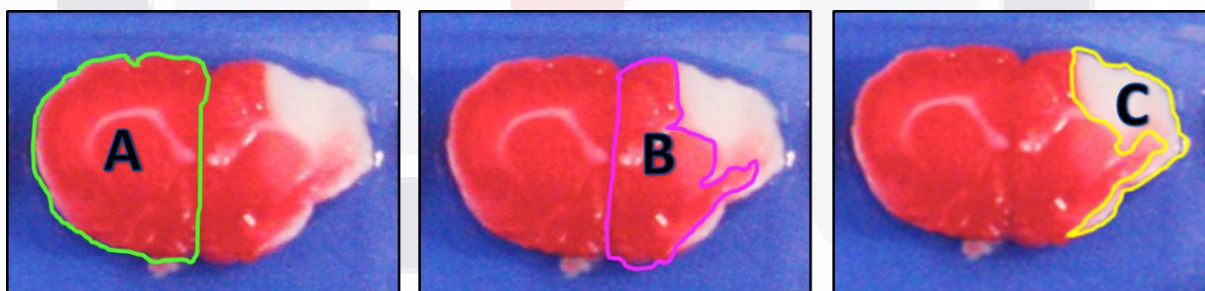


Figura 18: Se observa la delimitación de las tres áreas de las rebanadas del cerebro para poder calcular el área de infarto, área contralateral del hemisferio (A), área sana del hemisferio ipsilateral (B) y el área de la zona infartada (C).

También se puede expresar como porcentaje (%) sumando las áreas A, B y C, referirlas a un 100% y después sacar el % correspondiente al área C como se muestra en la figura 19.

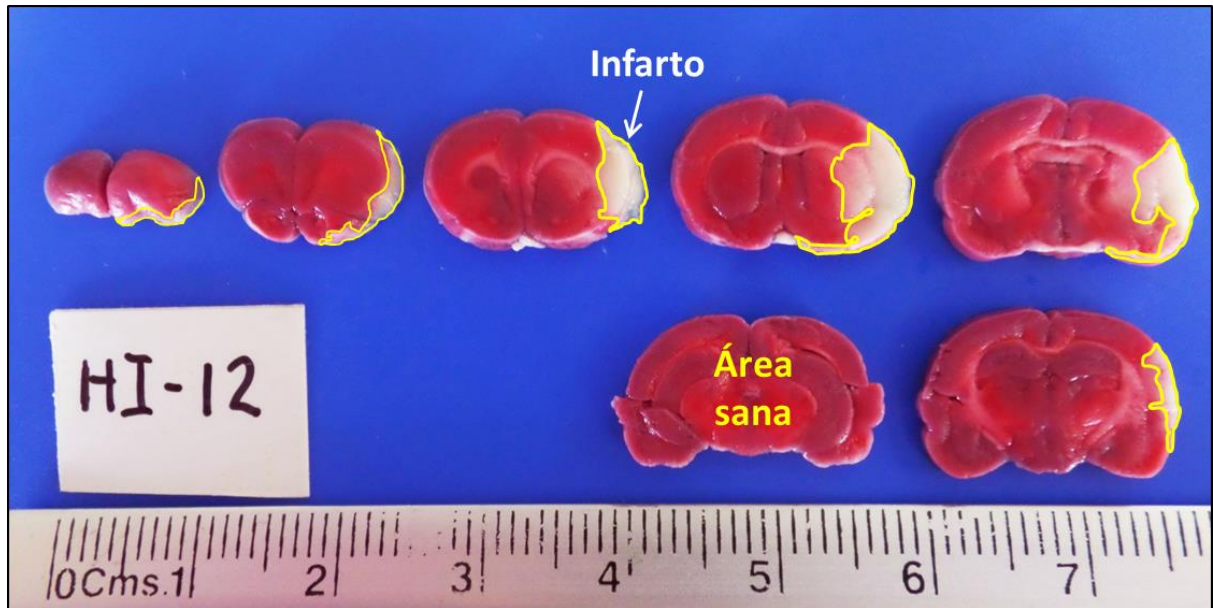


Figura 19: La imagen muestra cortes coronales seriados de 2 mm de grosor de cerebro de rata con MCAO por 60 minutos seguida de 72 h de reperusión y teñidos con TTC, con un porcentaje total de infarto del 16.33%, que corresponde a un volumen de infarto de 112.338 mm³. El filamento utilizado fue de Nylon #20 recubierto con barniz de uñas y el anestésico utilizado fue Ketamina/Xilazina 70/10 mg/kg.

Durante las pruebas realizadas en nuestro laboratorio observamos que existen diversos factores que influyen directamente en el desarrollo y tamaño del infarto y porcentaje de mortalidad. Estos factores son, además de todos los cuidados pre y post-quirúrgicos, el tipo de anestésico utilizado, material y grosor del filamento y las arterias circundantes que fueron coaguladas para evitar la vascularización colateral. Nuestros resultados muestran que se obtuvieron zonas de infarto de mayor tamaño con los filamentos de hilo nylon de 0.15 mm de diámetro recubiertos con barniz de uñas hasta obtener un diámetro de 0.35 a 0.39 mm (ya que el diámetro de la arteria carótida interna es de ≈ 0.35 mm) utilizando Ketamina/Xilazina 70/10 mg/Kg como anestésico y coagulando las arterias OA y ST como se muestra en la figura 20.

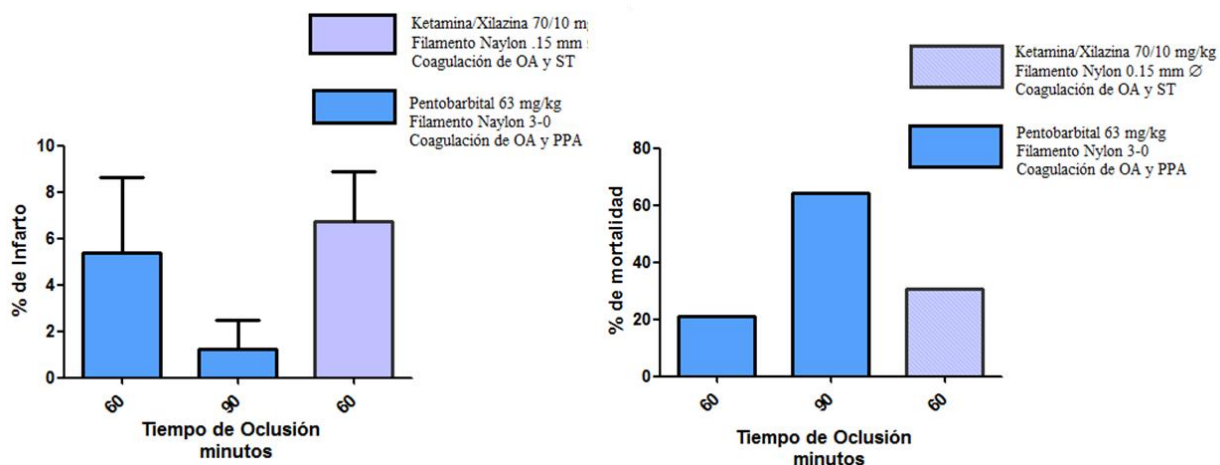


Figura 20: La imagen muestra los resultados obtenidos en el porcentaje de infarto A) y mortalidad en la cirugía B) de MCAO utilizando dos tiempos: 90 (n=14) y 60 minutos; dos anestésicos: pentobarbital 63 mg/kg (n=14) y Ketamina/Xilazina 70/10 mg/kg (n=13) y con coagulación de OA y PPA ó OA y ST.

Es bien sabido que los cuidados post-operatorios influyen en gran manera en el éxito de la cirugía. Las ratas se mantuvieron a temperatura corporal normal durante la cirugía, después se colocaron en un colchón térmico a 37°C (Figura 21) hasta que despertaron de la anestesia. Es importante mantener su hidratación y alimentación, se les pone agua con azúcar y dieta blanda con galletas de animalitos y lechuga durante los primeros días post-cirugía. Si observamos que no están tomando suficiente líquido, se les inyecta 5 ml de solución salina estéril (NaCl al 0.9%) atemperada por vía intramuscular o intraperitoneal por día, hasta su recuperación total.




Figura 21: La imagen A) muestra a una rata durante el tiempo de oclusión de la arteria carótida interna con el filamento de Nylon 3-0; y B) ratas en recuperación después de 5 horas de cirugía.

6.7 Pruebas de evaluación neurológica y cognitiva

El síndrome cerebrovascular es la principal causa de discapacidad a largo plazo que afecta las funciones sensorimotoras, cognitivas y emocionales. En pacientes que han sufrido éste síndrome, los déficits sensorimotores pueden persistir durante largo tiempo y compromete gravemente su actividad diaria, por lo tanto es importante evaluar el deterioro funcional y su recuperación neurológica para evaluar la eficiencia de los tratamientos y estrategias de rehabilitación en pacientes con isquemia cerebral focal (FCI), (Gerlai, et al., 2000).

El daño cerebral unilateral produce déficits de simetría, por lo tanto es útil confiar en pruebas que tienen la capacidad de detectar asimetrías. Varios problemas pueden surgir y ser considerados al seleccionar y realizar evaluaciones funcionales, que incluyen consideraciones éticas, disponibilidad de fondos, elección de pruebas sensibles y tiempo disponible para el entrenamiento (Allred and Jones, 2008).

Para evaluar el daño neurológico tanto motor como cognitivo se utilizará una batería de pruebas conductuales. Cuatro días antes de la cirugía se realizarán varias pruebas como: score neurológico (SN), campo abierto (CA), reconocimiento de lugar (RL) y cinta tape (CT). El día de la cirugía es considerado el día 1, el día 2 se realizará la prueba de score neurológico (SN) y cinta tape (CT) para observar el daño post-cirugía. El día 25 post-cirugía se vuelven a realizar las mismas pruebas: SN, CA, RL y CT.

6.7.1 Escala de evaluación neurológica SN

La primera prueba es una escala de evaluación neurológica para identificar alteraciones en la respuesta motora de la rata (SN). Los déficits neurológicos nos permiten evaluar el éxito de MCAO justo después de la reperfusión, y estimar el grado de severidad de la lesión (Rousselet et al., 2012). Se coloca a la rata en un espacio de campo abierto con paredes de acrílico transparente para poder observar y en caso de ser necesario, grabar su ambulante (Figura 22).

Se otorga una puntuación a la rata según los signos clínicos de acuerdo a la siguiente escala: grado 0: normal; grado 1: comportamiento ligero en círculos con o sin rotación inconsistente cuando es recogido por la cola, <50% intenta girar hacia el lado contralateral; grado 2: comportamiento en círculos consistente suave, >50% intenta girar hacia el lado contralateral; grado 3: comportamiento en círculos fuerte e inmediato consistente (Figura 22-E), la rata mantiene una posición de rotación por más de 1-2 segundos, con su nariz casi alcanzando su cola; grado 4: rotación severa progresando hasta el arrastre, incluso pérdida de la marcha o del reflejo de enderezamiento y Grado 5: comatoso o moribundo. Esta prueba se realizó, antes de la cirugía, a las 24 h y dos días antes del sacrificio.



Figura 22: Imágenes de ratas con diferentes grados de lesión evaluadas con el score SN. A) Normal, grado 0. B) Grado 1. C) Grado 2; la rata gira de lado ipsilateral cuando se toma de la cola y trata de escalar por su cola D) E) Grado 3; la rata gira de lado ipsilateral con su nariz casi alcanzando su cola. F) Grado 4: pérdida de la marcha, se arrastra en círculos y se observa retracción de la pata derecha (círculo naranja).

6.7.2 Prueba de remoción de cinta adhesiva (cinta tape)

Esta prueba es considerada como un parámetro de función sensorimotora. Se coloca a la rata en la caja de evaluación durante un minuto para su habituación. Se cortan etiquetas adhesivas de 1 cm x 1 cm, se limpian las patas delanteras de las ratas con etanol al 70%. Se colocan los dos rectángulos de cinta en cada pata utilizando la misma presión en ambas patas. Empezar una vez con la derecha y otra con la izquierda. Es importante que sea el mismo experimentador quien tome siempre a la rata y coloque la cinta, para disminuir lo más posible el estrés en el animal. De manera ideal, el evaluador deberá ser ciego a las condiciones experimentales. Una vez que estén colocadas las dos cintas, se coloca a la rata en la caja de evaluación y se inicia la grabación, se corta el video en el momento en que la rata se quita la segunda cinta adhesiva (Figura 23-3). El animal reaccionará a la presencia de la cinta adhesiva, ya sea sacudiendo las patas o directamente llevándoselas a la boca, esta conducta se marca como “primer contacto” y se define como el punto en el que animal reacciona a la cinta. El tiempo de “remoción” es el tiempo que termina cuando el sujeto se quita ambas etiquetas. Animales con isquemia tardarán significativamente más tiempo en sentir y retirar las etiquetas. Para el análisis estadístico se registran cuatro parámetros para cada animal; tiempo de contacto izquierdo y derecho y tiempo de remoción izquierdo y derecho. Esta prueba también se realiza en ratas previamente entrenadas.




Figura 23: Prueba de la cinta tape 24 horas post-reperfusión. 1) Tiempo del primer contacto, donde siente la presencia de la cinta en su pata izquierda. 2) Comienza a retirarla de su pata. 3) Cuando logra quitarse la cinta (tiempo de remoción).

6.8 Histología

6.8.1 Extracción y procesamiento de cerebros

Para medir los cambios histopatológicos en el hipocampo, al finalizar el experimento, los animales fueron sometidos a una sobredosis de pentobarbital sódico. Después de asegurarnos de que el animal quedara en un estado de anestesia profunda, se procedió a realizar la perfusión intracardiaca, primero se inyectaron de 60 a 80 ml de solución salina al 0.9%, seguida de 60 ml de formol neutro. Después las ratas fueron decapitadas y los cerebros fueron extraídos cuidadosamente; se colocaron en una caja Petri y se metieron al congelador por 5 minutos. Es importante asegurarnos de una buena fijación del tejido, ya que éste es un proceso lento, y una vez que la capa externa se fija, actúa como una barrera para la posterior difusión de la solución fijadora (Bancroft, 1996). Enseguida con una navaja de microtomo los cerebros se dividieron en 3 partes: anterior, media y posterior (Figura 24-A); y se colocaron en frascos con formol neutro al 10% previamente etiquetados durante 2 semanas a temperatura ambiente (figura 24-B). Después cada parte de los cerebros se colocan dentro de cassetes individuales con la etiqueta correspondiente y son llevados a un procesador automático de tejidos (histoquinet, figura 24-C) para su inclusión en parafina. El proceso de inclusión consta de 4 pasos esenciales: 1) deshidratación, donde se elimina el agua y el fijador de los tejidos, se realiza pasando sucesivamente por etanoles en orden creciente de concentración (70, 95 y 100% generalmente). 2) Aclaramiento: en este paso los agentes deshidratantes son reemplazados del tejido por un agente aclarante, el cual debe ser miscible tanto en los agentes deshidratantes como en la parafina; generalmente son solventes orgánicos hidrocarbonados como el xileno, tolueno y cloroformo. 3) Impregnación: durante este paso los agentes aclarantes son reemplazados por parafina; hasta este paso los tejidos son procesados en el histoquinet. 4) Embebido de los tejidos en un bloque de parafina, para esto se utiliza un dispensador automático de parafina fundida, los cerebros se orientan y alinean en una placa metálica, con unas escuadras se forma el cubo y se llena de parafina y se le coloca encima de la escuadra la parte inferior del cassette para que sirva de soporte. Después se pasan a una placa de congelamiento para que la parafina solidifique y se desmolda el cubo.

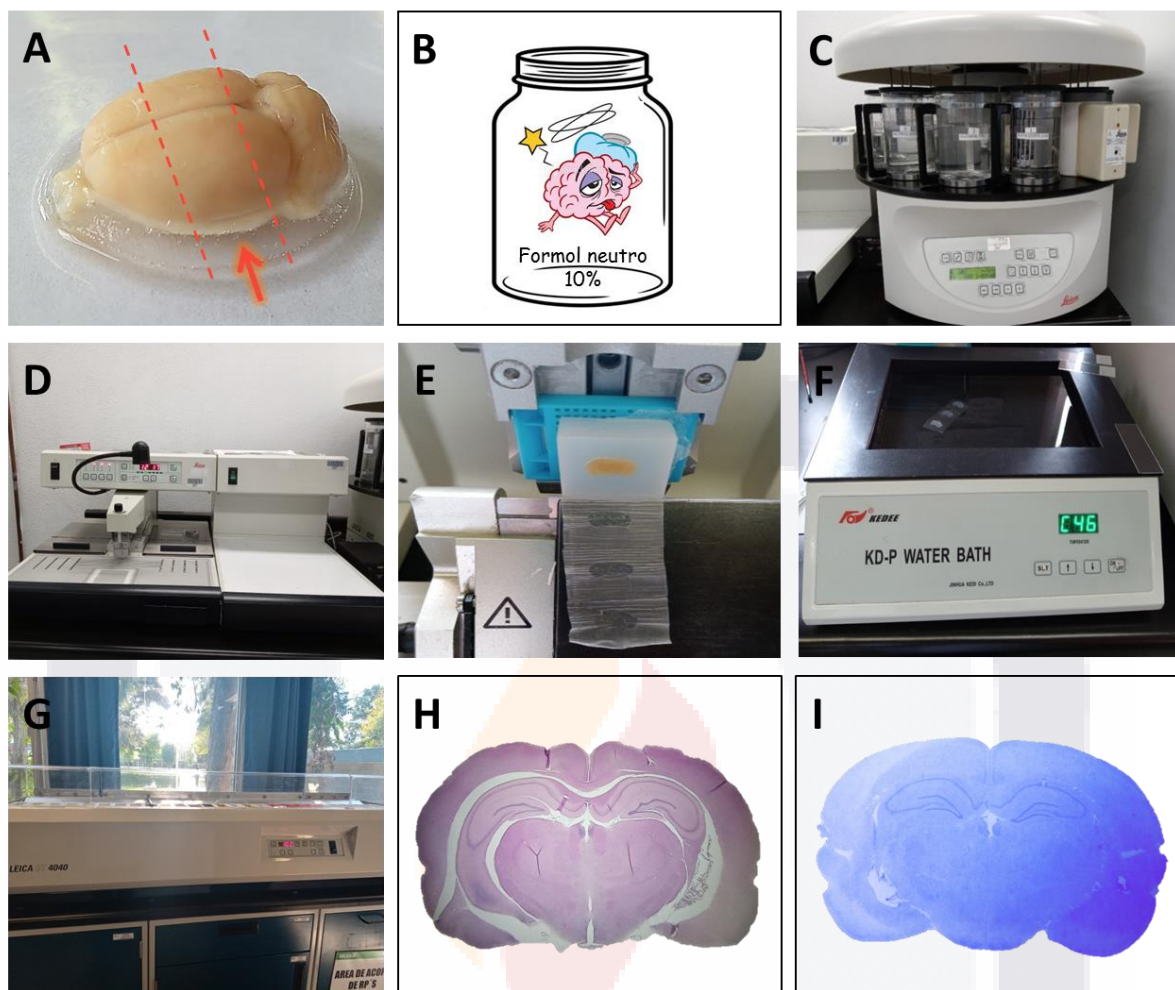


Figura 24: Procesamiento de los cerebros para su inclusión en parafina: A) División del cerebro mediante dos cortes longitudinales, en la parte media se encuentra el hipocampo (flecha). B) Cerebro en formol neutro al 10% para su fijación. C) Procesador automático de tejidos: histoquinet (Laboratorio de Morfología). D) Dispensador de parafina y placa de enfriamiento. E) Microtomo (Laboratorio No.2, Edif. 202). F) Baño de flotación. G) Equipo automático de tinción. H) Corte coronal de cerebro de rata de 9 μm de grosor teñido con H-E. I) Tinción con cristal violeta.

6.8.2 Cortes de secciones del cerebro

Después de su inclusión en parafina los cerebros fueron cortados en secciones coronales de 9 μm de grosor en un microtomo (Leica, Figura 24-E), abarcando la zona hipocampal que comprende las regiones del bregma de -2.28, -2.76, -3.12, -3.60, -4.08 y -4.44 mm de acuerdo al atlas de Paxinos and Watson, 2005. Es importante la alineación

correcta del bloque y seleccionar el ángulo óptimo de la navaja para obtener un corte homogéneo. Los cortes se colocan en un baño de flotación (Figura 24-F) a 45°C, se dejan por un tiempo no mayor a 30 segundos, hasta que observemos que el tejido se ha extendido. Se recomienda una temperatura en el baño de flotación de 10°C por debajo de la temperatura de fusión de la parafina utilizada. Después los cortes son recolectados en laminillas silenizadas, se escurre el exceso de agua sobre una sanita, se etiquetan sobre la parte esmerilada con un lápiz y se colocan en un portalaminillas. Enseguida las laminillas se colocaron dentro una estufa a una temperatura de 57-58°C durante 24 h para comenzar con la desparafinización. De cada región del bregma se obtuvieron 6 laminillas con 2 o 3 cortes seriados en cada una.

6.8.3 Tinción de Hematoxilina – Eosina

Para una adecuada impregnación de los colorantes al tejido, primero se desparafinan las laminillas pasándolas por 4 xiloles, 5 minutos en cada uno, después comienza su rehidratación con dos etanoles al 100%, seguido por dos al 95%, 5 minutos en cada uno. A continuación un lavado con agua corriente por 5 minutos. Hasta aquí los tejidos están rehidratados, ahora continuaremos con la impregnación del primer colorante: la hematoxilina de Harris, se escurre el exceso de agua de las laminillas y se sumergen en hematoxilina por 5 minutos, se da un enjuague en agua corriente y se observa al microscopio para ver la intensidad de coloración de los núcleos, deben observarse de un color azul oscuro intenso (de 5 a 10 minutos de hematoxilina es suficiente). Si se considera necesario se vuelve a poner otra vez hematoxilina. Se continúa con un lavado en agua corriente por 5 minutos. Se realiza una sumersión por 2 o 3 segundos en alcohol ácido (HCl al 0.1% en etanol al 70%) seguida de un lavado en agua corriente, hasta observar que los tejidos se vuelven azul nuevamente. Sumergir en carbonato de litio saturado y se lava con agua destilada por 5 minutos. Se tiñe con eosina Y durante 3 minutos y se lava con agua corriente por 5 minutos. Ahora comienza la deshidratación pasando primero por alcoholes al 95%, 100% y después xiloles, dos tiempos de 5 minutos en cada uno. Por último se montan con Entellan.

Para observar las regiones de hipocampo elegidas, se tiñó con Hematoxilina-Eosina una laminilla representativa de cada región del bregma de una rata control, como se ve en la siguiente imagen (Figura 25).

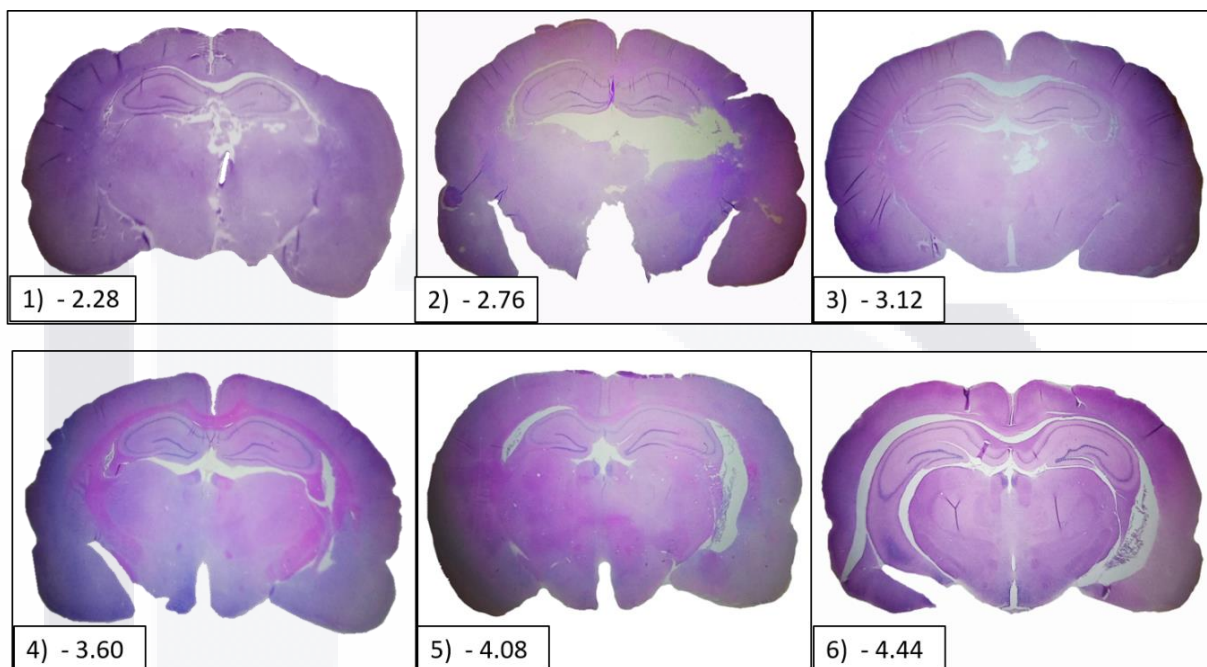


Figura 25: Cortes coronales de $9\ \mu$ de grosor de la región de hipocampo de un animal experimental (Control #3) que comprende el bregma de -2.28 a -4.44 teñidas con H-E y fotografiadas en un microscopio invertido en el laboratorio #2 de Morfología.

Al realizar las tinciones de las 6 regiones del bregma para todos los grupos experimentales; desafortunadamente, hubo muchas laminillas en donde el tejido se observaba muy maltratado y se desprendía la zona del hipocampo, muy probablemente por el incorrecto procesamiento del tejido; así que para el análisis histopatológico se eligió una laminilla con el tejido conservado de cada animal experimental que correspondiera al bregma -3.12 o -3.60.

6.9 Conteo de neuronas totales

Para el conteo de neuronas totales se tomaron fotografías a 40x de las laminillas teñidas con H-E, con un celular LG modelo K-50 adaptado a la lente de un microscopio. Para contar las neuronas en las áreas de hipocampo CA1 y CA3 se tomaron dos fotografías consecutivas, que correspondían a un área de 1mm^2 . En el área de DG se tomaron dos puntos por separados correspondientes también a un área de 1mm^2 , esto se realizó para cada uno de los animales experimentales de la región del bregma -3.12 o -3.6. Se utilizó el software ImageJ para marcar las neuronas contadas y realizar un conteo más confiable.

6.10 Medición del grosor de las capas

Para la medición del grosor las capas CA1, CA3 y DG, se utilizaron las mismas fotografías que en el conteo. La medición se realizó en 1 mm de longitud de cada una de las áreas con el software ImageJ. Por cada fotografía se hicieron 25 conteos, y con el mismo programa se calculó el promedio para cada una de las áreas para cada animal experimental y posteriormente se graficaron los resultados con el software GraphPad Prism 5.

6.11 Western-blot

7.11.1 Extracción y procesamiento de hipocampo

Para poder realizar el análisis de proteínas por la técnica de Western-blot, primero se realizó la extracción de cerebros, se colocaron en una caja Petri en baño de hielo, se localizó la zona media en donde se encuentra el hipocampo (Figura 26-1), se separó cuidadosamente con dos cortes coronales con una navaja (Figura 26-3), y enseguida, con unos separadores de vidrio se extrajo el hipocampo, dividiéndose en parte izquierda y derecha, después se guardó en congelación hasta su procesamiento.

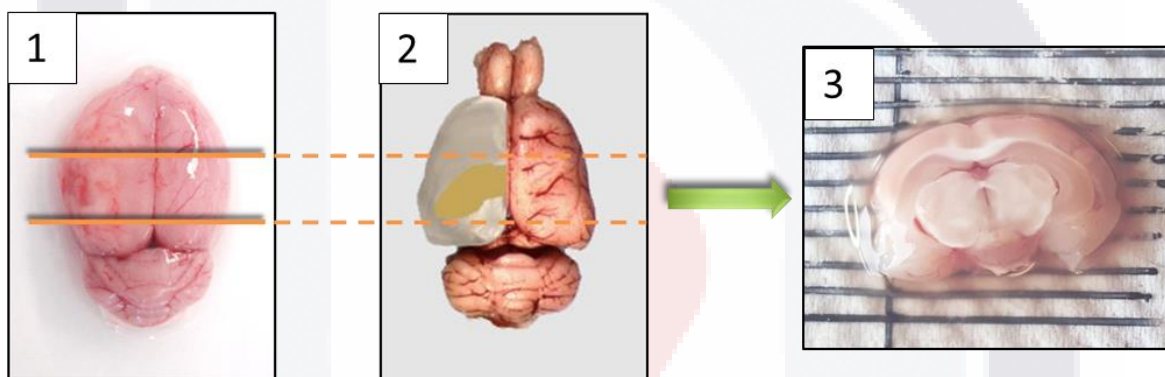


Figura 26: Imágenes que muestran la parte media del cerebro de rata en donde se encuentra la zona de hipocampo.

Las muestras se procesaron para extraer las proteínas totales (Anexo A) y realizar el análisis de las siguientes proteínas: Neurofilamentos de 200 kD, Neurabin II (Espinofilina), Proteína Fibrilar Ácida Glial (GAFP), Iba1 y Proteína Básica de Mielina (MBP). Para el control de la expresión constitutiva se utilizó la enzima Gliceraldhído-3-fostato deshidrogenasa (GAPDH). Después de realizar la extracción de proteínas, se cuantificaron por el método de Bradford y se obtuvo la concentración total de proteína en cada una de las muestras.

6.11.2 Separación de las proteínas por electroforesis e identificación mediante inmunoblot

Para poder separación las proteínas contenidas en las muestras de hipocampo por peso molecular, se realizó una electroforesis en gel de poliacrilamida al 13.5%. Enseguida se realizó la transferencia de las proteínas del gel a una membrana hidrofóbica de polivinilidinafluoride (PVDF) para realizar la inmunodetección. Para esto primero se incubaron las membranas con anticuerpos primarios específicos para cada proteína como se muestra en la tabla No.1, seguida de la incubación con el anticuerpo secundario unido a peroxidasa (HRP) y el posterior revelado por quimioluminiscencia, como se describe en el Anexo B.

Una vez que se obtuvieron las membranas, se escanearon en formato TIFF y las imágenes obtenidas se transformaron a escala de grises con una resolución de 600 dpi en el programa Photoshop CS5 de Adobe. Estas imágenes fueron utilizadas para realizar el análisis densitométrico de las bandas obtenidas con el software Quantity One de Bio-Rad.

Tabla No.2: Proteínas utilizadas para análisis por inmunoblot como marcadores de daño en isquemia cerebral.

Proteína	PM	[Proteína] por carril	Anticuerpo 1ario	Anticuerpo 2ario	Revelado
Neurofilamentos	200 kDa	30 µg	Monoclonal Sigma	Anti-mouse	Quimio-luminiscencia
Espinofilina	132 kDa	30 µg	Policlonal	Anti-goat	Fosfatasa
MBP	18.5 kDa	30 µg	Policlonal	Anti-chicken	Quimio-luminiscencia
GAFP	56 kDa	30 µg	Monoclonal	Anti-mouse	Fosfatasa
MAP2	280 kDa	30 µg	Monoclonal	Anti-mouse	Fosfatasa
GAPDH	37 kDa	30 µg	Policlonal	Anti-rabbit	Quimio-luminiscencia

7. ANÁLISIS ESTADÍSTICO

Los datos obtenidos fueron analizados utilizando el software GraphPad Prism versión 5. Los datos fueron expresados como la media \pm error estándar de la media (mean \pm SEM) y fueron analizados utilizando ANOVA de una sola vía y el test de Tukey de comparación múltiple para comparar las medias de diferentes grupos. Se tomó un valor de significancia de $p < 0.05$.





8. Resultados

8.1 Mayor porcentaje de infarto con Ketamina/Xilazina

Existe un riesgo considerable en la isquemia cerebral durante la anestesia y la cirugía. Se ha demostrado que los agentes anestésicos tienen un profundo efecto en la fisiopatología de isquemia cerebral. Algunos autores (Lin, et al., 1993) han comparado el efecto de varios anestésicos en el volumen de infarto producido por isquemia cerebral (Figura 27). Ellos encontraron que el hidrato de cloral es el anestésico deseable para este modelo de accidente cerebrovascular. En el presente experimento, en la fase de estandarización, probamos 4 tipos de anestésicos para analizar tanto el porcentaje de infarto como la supervivencia de los animales, en orden cronológico fueron: 1) éter, 2) Pentobarbital, 3) Zoletil y 4) Ketamina/Xilazina. Nuestros resultados muestran que se obtuvieron zonas de infarto de mayor tamaño utilizando Ketamina/Xilazina a una dosis de 70/10 mg/Kg. El uso del éter se descartó porque algunos animales morían durante la recuperación de la cirugía por secreción excesiva de mocos, a pesar de que se les inyectaba atropina para evitar dicha secreción, y se entubaban introduciéndoles una cánula.

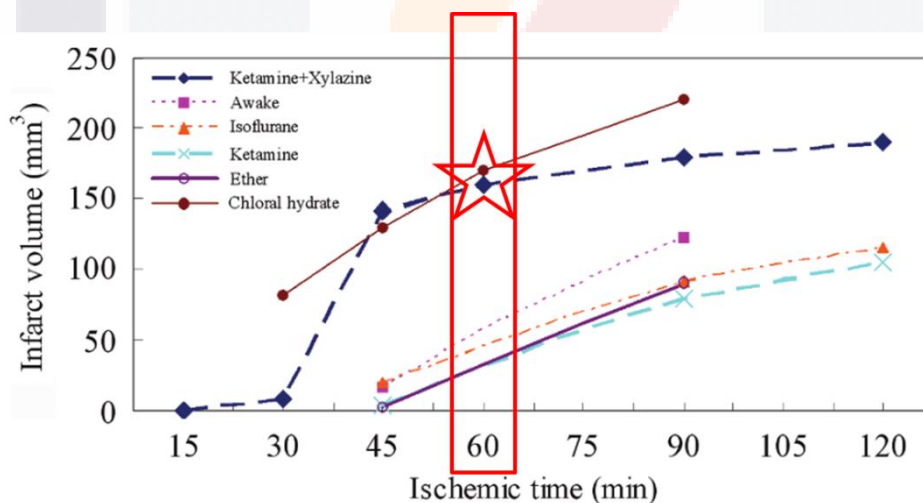


Figura 27: Efecto de agentes anestésicos sobre el volumen de infarto. Las ratas fueron sujetas a isquemia cerebral focal por 15, 30, 45, 60, 75, 90, 105 y 120 min y reperusión por 24 h (Jung Chen, et al., 2009).

El pentobarbital (dosis: 63 mg/kg de peso) se descartó debido a que hay evidencia de que puede actuar como agente neuroprotector, por eso el porcentaje de infarto resultó más pequeño en los animales que fueron anestesiados con este fármaco, como se muestra en la figura 28. El zoletil tampoco dio buenos resultados. Existen otros factores importantes de tomarse en cuenta como a) temperatura, ya que es bien sabido que la hipotermia es neuroprotector y por el contrario una temperatura elevada (>37°C) puede llevar a la muerte a los animales durante los 60 minutos de oclusión y las horas posteriores a la cirugía; b) material y grosor del filamento: los filamentos de hilo nylon de 0.15 mm de diámetro recubiertos con barniz de uñas hasta obtener un diámetro de 0.35 a 0.39 mm (ya que el diámetro de la arteria carótida interna es de ≈ 0.35 mm) fueron los que dieron un mejor resultado; c) cuidados pre y post-quirúrgicos y d) arterias circundantes que fueron coaguladas para evitar la vascularización colateral, nosotros coagulamos la arteria occipital y la tiroidea superior.

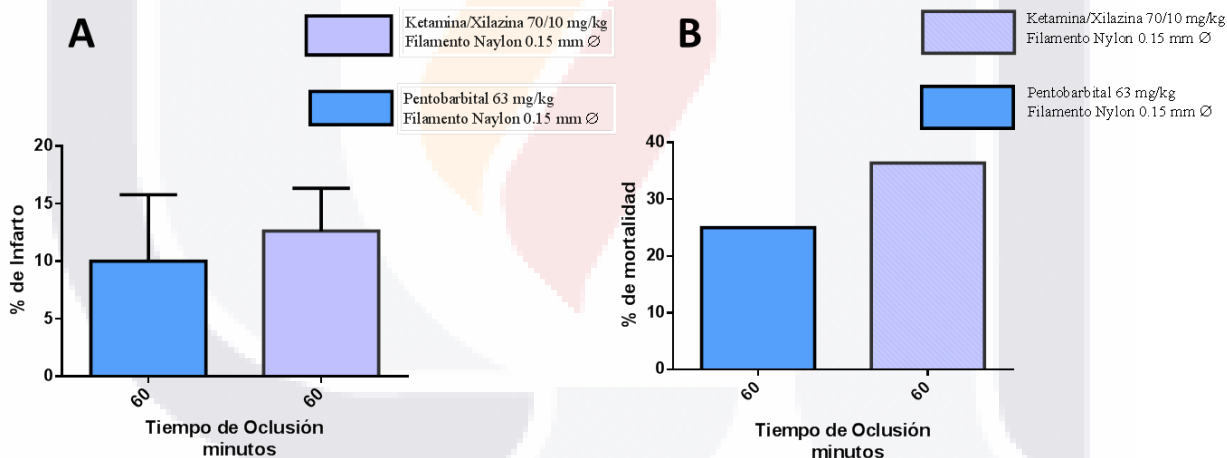


Figura 28: La imagen muestra los resultados obtenidos en el porcentaje de infarto A) y mortalidad en la cirugía B) de MCAO con 60 minutos de oclusión seguida de perfusión; utilizando dos anestésicos: pentobarbital 63 mg/kg (n=5) y Ketamina/Xilazina 70/10 mg/kg (n=11).

8.2 El porcentaje de infarto y mortalidad disminuye en ratas tratadas con acetato de leuprolida

Para analizar el porcentaje de infarto en los cerebros al final del experimento se utilizó la tinción de H-E, la tinción revela a nivel macroscópico el área de daño en el lado ipsilateral de los cerebros expuestos a IR comparados con el grupo SHAM que no muestra ningún daño. Los porcentajes obtenidos en las ratas sin tratamiento fue de $18.34\% \pm 10.48$ (n=3) y el de las ratas tratadas con acetato de leuprolida a una dosis de $10\ \mu\text{g}/\text{kg}$ de peso fue de $11.88\% \pm 3.83$ (n=4), Figura 29-D. Estas diferencias no fueron significativas a un valor de $p=0.05$ debido a la variación en el tamaño del infarto en los animales experimentales, a pesar de que todos fueron sometidos a las mismas condiciones; se observa menor daño en las áreas de infarto en los animales que tuvieron tratamiento con acetato de leuprolida.

Al observar los resultados de la mortalidad experimental después de la cirugía, se ve claramente una disminución en los animales que recibieron el tratamiento con el acetato de leuprolida (n= 9), 33.33% contra un 53.85% de los animales que no tuvieron tratamiento (n= 13) y el grupo SHAM (n=6) con 0% de mortalidad Figura 29-E.

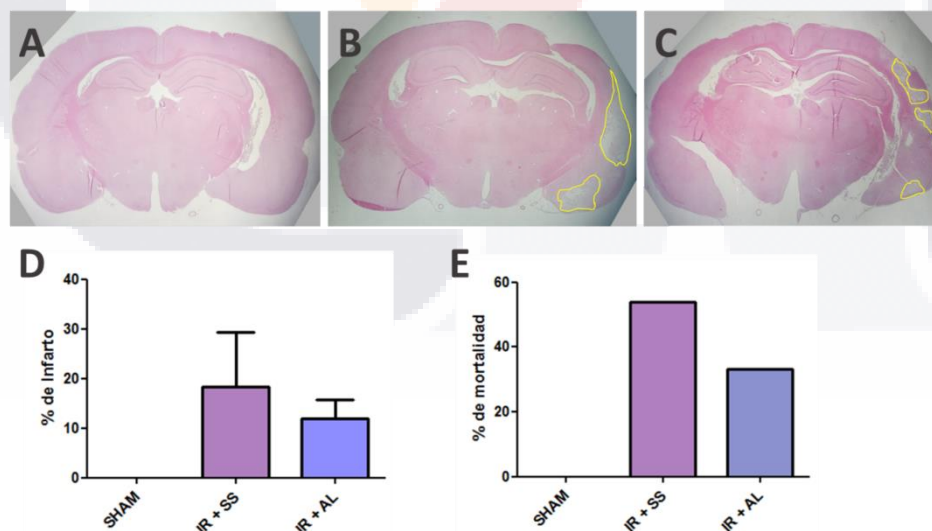


Figura 29: Fotografías representativas de secciones de cerebro a una distancia interaural de 5.40 mm y bregma -3.60 mm. A) Grupo SHAM, cirugía falsa. B) Grupo con IR sin tratamiento, C) Grupo con IR con tratamiento con acetato de leuprolida, el área remarcada con amarillo indica las zonas con infarto cerebral. D) Gráfico comparativo del porcentaje de infarto, se observa una disminución no significativa entre los grupos con y sin tratamiento. E) Gráfico comparativo del porcentaje de mortalidad, donde se observa claramente mayor mortalidad experimental en el grupo no tratado. Tinción H-E, 0.67x.

8.3 Efecto del acetato de leuprolida sobre la densidad neuronal de las áreas CA1, CA3 y Giro Dentado

Se examinó el área de hipocampo después de teñir las laminillas con Hematoxilina y Eosina, específicamente las áreas CA1, CA3 y Giro Dentado (Figura 32) de los cuatro grupos experimentales: Control, SHAM, IR+SS ($n=6$) IR+AL ($n=5$). El grupo Control ($n=6$) es nuestro grupo intacto, el cual no tuvo ninguna manipulación. El grupo SHAM ($n=5$), es el de la cirugía falsa, se le realizó una incisión en la parte media del cuello, se manipuló para separar tanto el nervio vago, como las arterias carótida común, carótida externa, occipital, tiroidea superior, y carótida interna del lado izquierdo, pero no se le introdujo el filamento de nylon. A otro grupo de ratas Sprague Dawley macho se les realizó la cirugía MCAO para provocar la isquemia cerebral, la oclusión duró un tiempo de 60 minutos, seguida de 30 días de reperfusión (IR). Las dosis tanto de solución salina (SS) como de acetato de leuprolida se dieron por tres días consecutivos partiendo del día de cirugía y posteriormente cada tercer día hasta llegar al día 30.

8.3.1 Área CA1

Se cuantificaron el total de neuronas en las áreas CA1, CA3 y Giro Dentado (DG) en 1 mm de longitud, como se muestra en la figura 30. Nuestros resultados muestran que no existe una diferencia significativa en el total de neuronas entre los grupos en el área CA1 ($P > 0.05$), aunque se observa una ligera disminución en el número de neuronas en el grupo sin tratamiento IR+SS comparándolo con los grupos Control y SHAM. Así mismo se observa un aumento en el número de neuronas en el grupo tratado con acetato de leuprolida IR+AL en comparación con los demás grupos, aunque su diferencia no es significativa. Al realizar el análisis por *t* student para comparar los grupos IR+SS vs. IR+AL, sí se observa una diferencia significativa (Figura 30-A) con valor de $P < 0.05$ (*).

8.3.2 Área CA3

En el área CA3 se obtuvieron resultados similares al área CA1, observándose un ligero aumento no significativo en el total de neuronas del grupo IR+AL respecto a los demás grupos (Figura 30-B).

8.3.3 Área de Giro Dentado

En el conteo de neuronas en DG (Figura 30-C) observamos que entre los grupos Control, SHAM e IR+SS, no existe una diferencia significativa en el total de neuronas, éstos tres grupos mostraron un comportamiento similar, mientras que en el grupo isquémico tratado con Acetato de Leuprolida (IR+AL) se ve un incremento significativo ($***P < 0.0001$) en el total de neuronas comparado con los grupos Control, SHAM y el isquémico sin tratamiento (IR+SS).

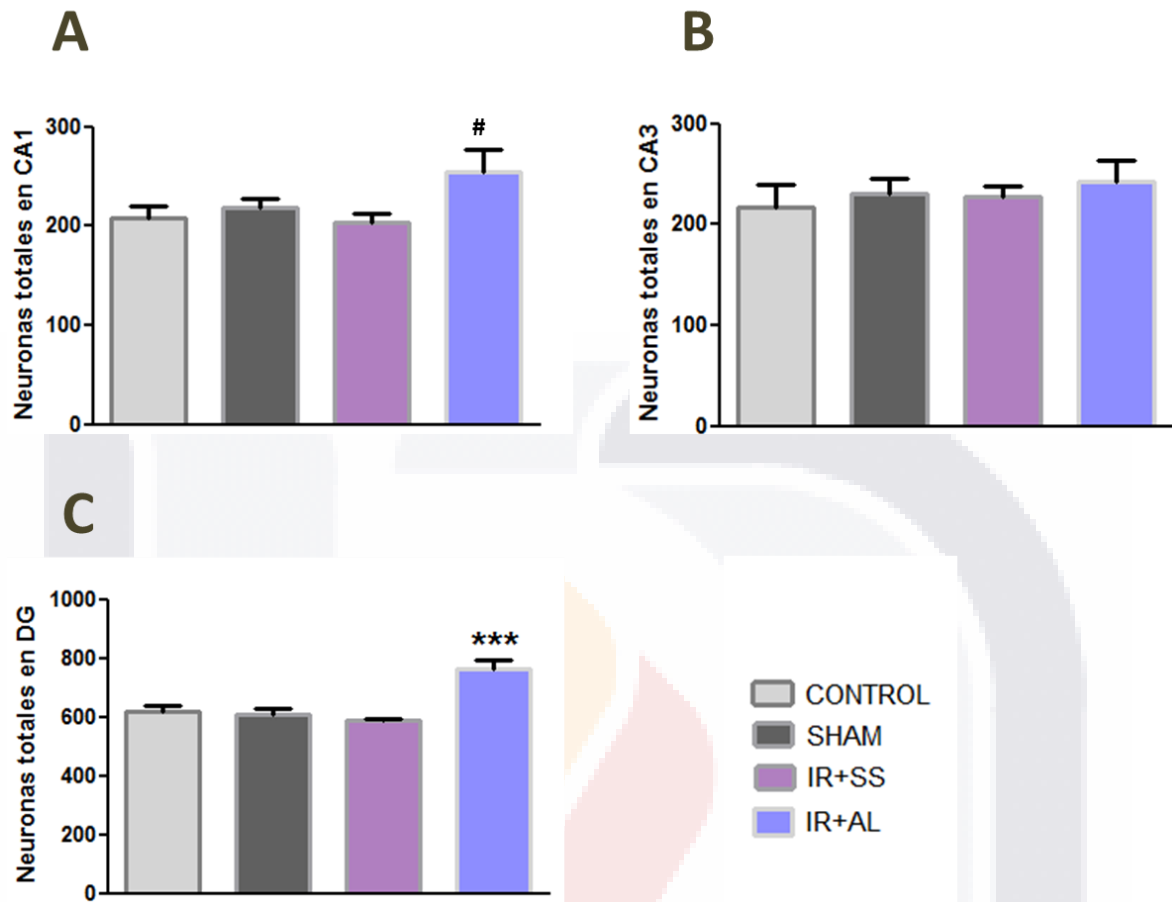


Figura 30: Gráficos del conteo de neuronas totales en un área de 1 mm² en las regiones: A) CA1 donde se observa una diferencia significativa con $P < 0.05$ ([#]) al comparar por *t* student al grupo IR+SS vs IR+AL; B) CA3 en donde no se observa diferencia significativa entre ninguno de los grupos y C) DG donde se observa claramente un aumento significativo ($***P < 0.0001$) en el número de neuronas totales en el grupo experimental tratado con acetato de leuprolida comparado con los demás grupos.

8.4 Efecto del acetato de leuprolida sobre el grosor en las zonas CA1, CA3 y Giro Dentado

8.4.1 Área CA1

Se midió el grosor de las capas CA1, CA3 y DG para nuestros cuatro grupos experimentales con el programa Image J. En la capa CA1 (Figura 31-A) observamos una ligera disminución en el grosor de las capas en los grupos IR+SS e IR+AL, en comparación con los grupos Control y SHAM; al realizar el análisis estadístico por ANOVA no se observan diferencias significativas.

8.4.2 Área CA3

Al analizar el grosor de la capa en CA3 (Figura 31-A), observamos que nuestro grupo con tratamiento: IR+AL, tiene un grosor muy similar a los grupos Control y SHAM, mientras que el grupo tratado con solución salina (IR+SS) presenta una disminución, al realizar el análisis estadístico con ANOVA de una sola vía y comparación de Tukey, estos resultados no muestran una diferencia significativa; sin embargo al comparar con t student al grupo isquémico tratado IR+AL con el grupo isquémico no tratado IR+SS se obtuvo una diferencia significativa con $P < 0.05$ (#).

8.4.3 Área de Giro Dentado

En el grosor de la capa en DG, no se observan diferencias significativas entre ninguno de los grupos; sin embargo, se observa un ligero incremento en el grosor de DG en nuestro grupo tratado: IR+AL con respecto a los demás grupos (Figura 31-C).

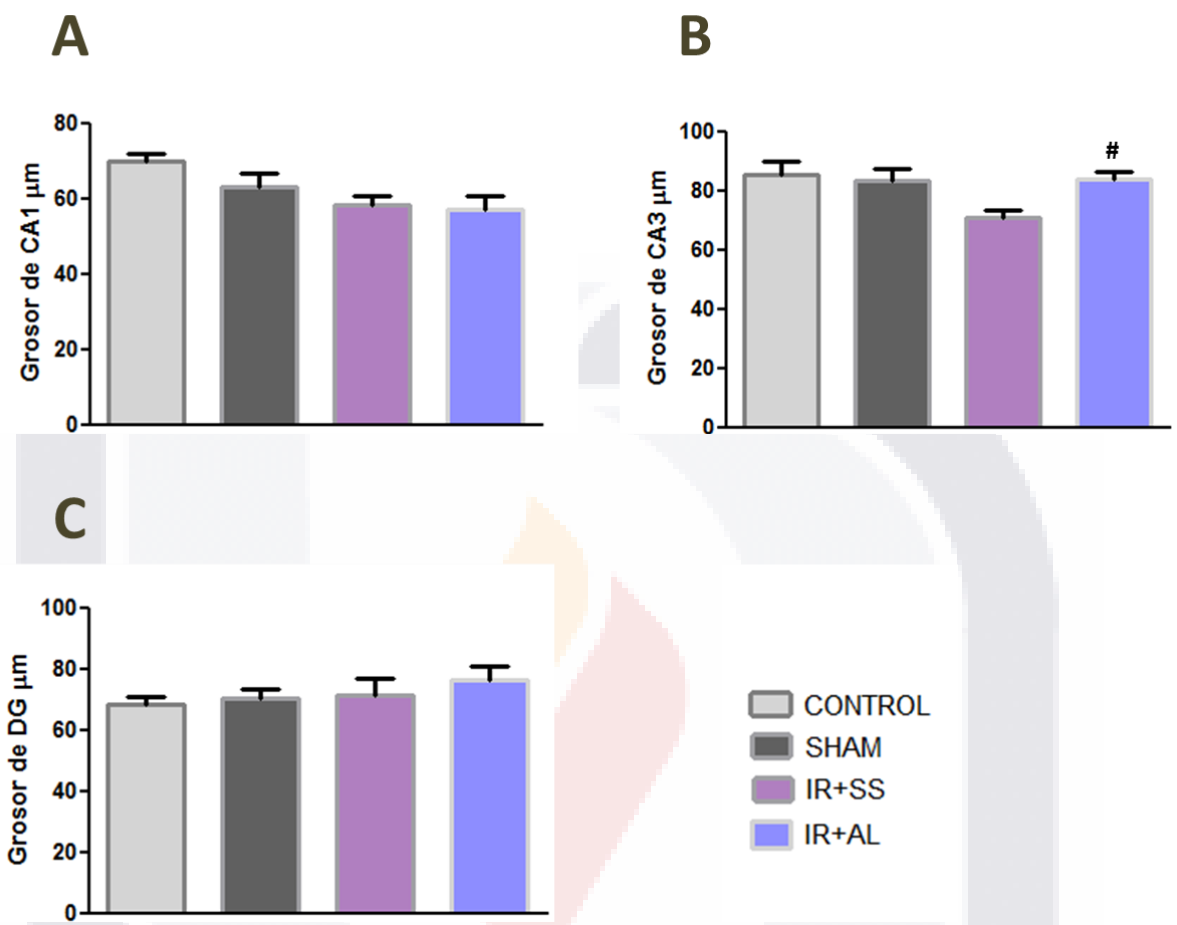


Figura 31: Gráficos que muestran el grosor de las capas en una longitud de 1 mm : A) CA1 donde no se observa una diferencia significativa entre ninguno de los grupos; B) CA3 en donde se observa diferencia significativa con $P < 0.05$ (#) al comparar por *t* student al grupo IR+SS vs IR+AL y C) DG donde se observa un ligero aumento no significativo en el grupo tratado con acetato de leuprolida, comparado con los demás grupos experimentales.

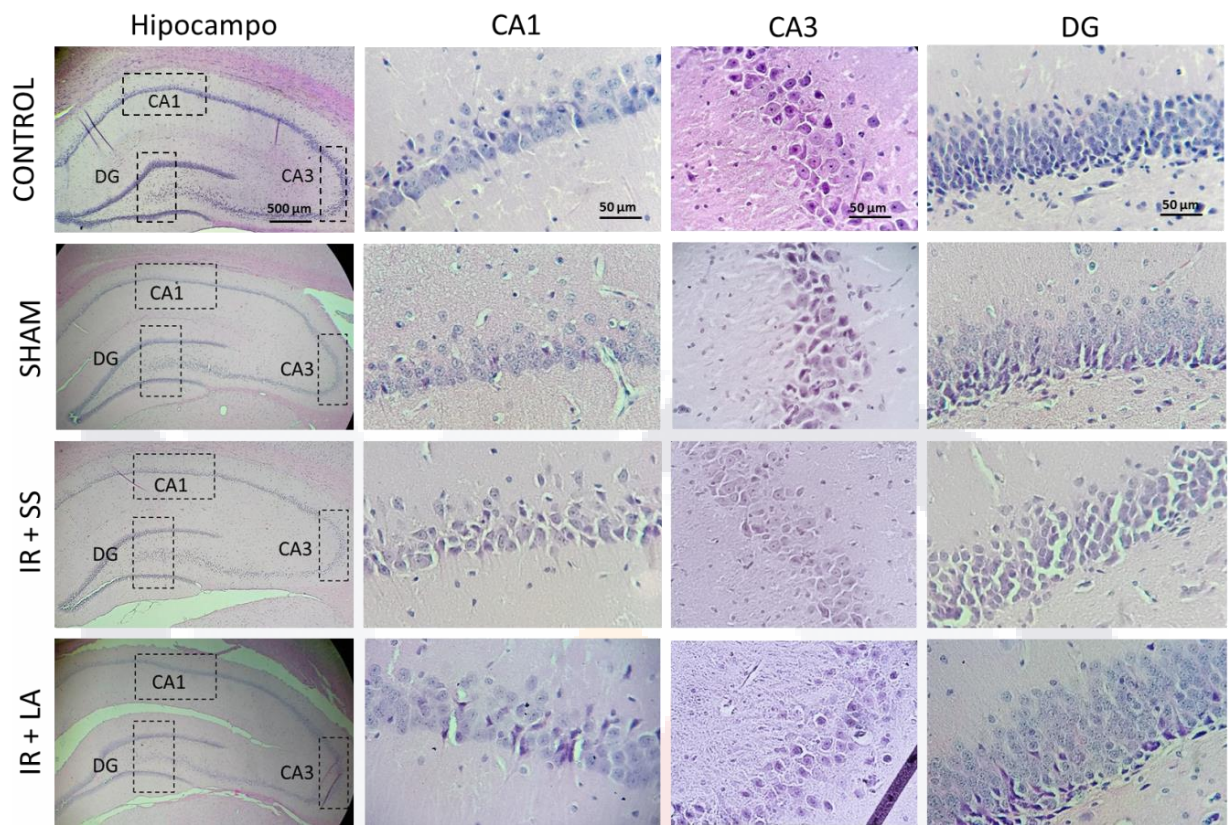


Figura 32: Imagen que muestra la zona de hipocampo del hemisferio izquierdo, así como las capas CA1, CA3 y DG donde se llevó a cabo el conteo de neuronas totales y medición del grosor de 4 grupos experimentales CONTROL (n=6), SHAM (n=5), IR+SS (n=6) e IR+AL (n=5), se utilizó la tinción de Hematoxilina-Eosina, 4x y 40x respectivamente.

8.5 Análisis de Proteínas

8.5.1 Expresión de Neurofilamentos

El análisis por densitometría muestra que la expresión de los Neurofilamentos de 200 kDa aumentó en el grupo de isquemia-reperfusión que fue tratado con acetato de leuprolida (IR+AL) con respecto al grupo isquémico no tratado (IR+SS) y a los demás grupos experimentales. A pesar de que el aumento no mostró una diferencia significativa, se aprecia claramente un aumento en nuestro grupo tratado. Nuestra proteína constitutiva fue la enzima Gliceraldehído-3-fosfato deshidrogenasa (GAPDH) (Fig. 33).

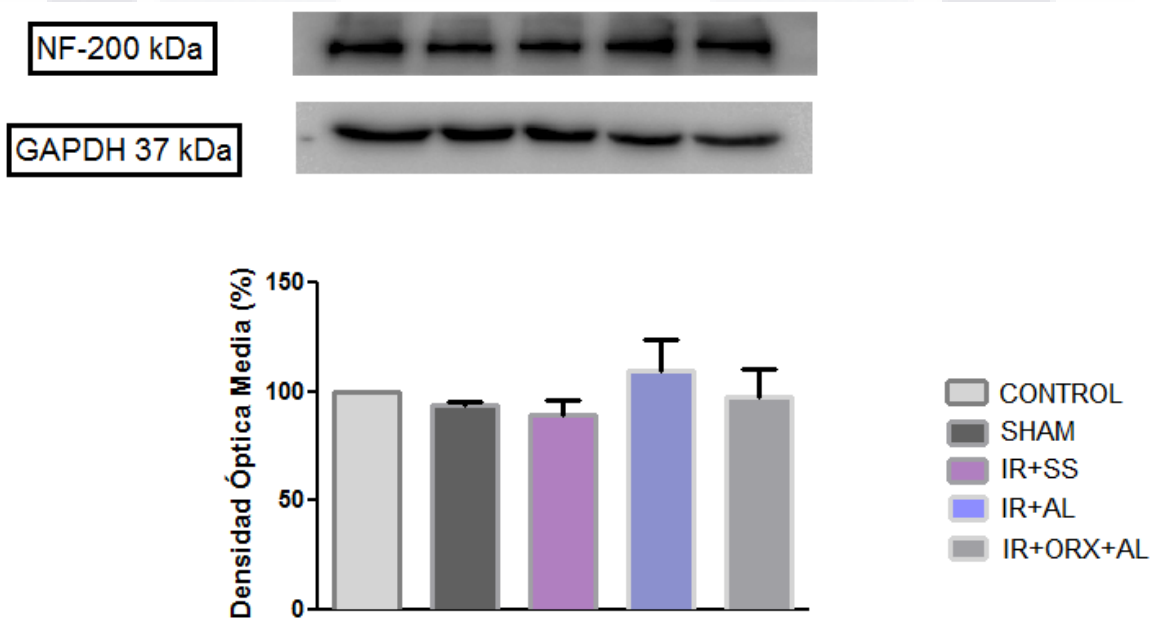


Figura 33: Gráfica de la densidad óptica media de los NFs de 200 kDa obtenida de los 5 grupos experimentales. Las barras representan el porcentaje promedio \pm sem. (n=5 por grupo). Kruskal-Wallis, P -value < 0.05. En la parte superior de la gráfica se muestra una banda representativa obtenida por inmunoblot para cada grupo experimental.

8.5.2 Expresión de Proteína Básica de Mielina (MBP)

Los resultados de la densidad óptica obtenida mostraron un incremento en la expresión de la MBP en el grupo isquémico tratado con acetato de leuprolida (IR+AL) y el grupo orquidectomizado isquémico tratado con acetato de leuprolida (IR+ORX+AL) con respecto a los demás grupos experimentales que no recibieron tratamiento (n=5 por grupo); aunque esta diferencia no arrojó una diferencia significativa (Figura 34).

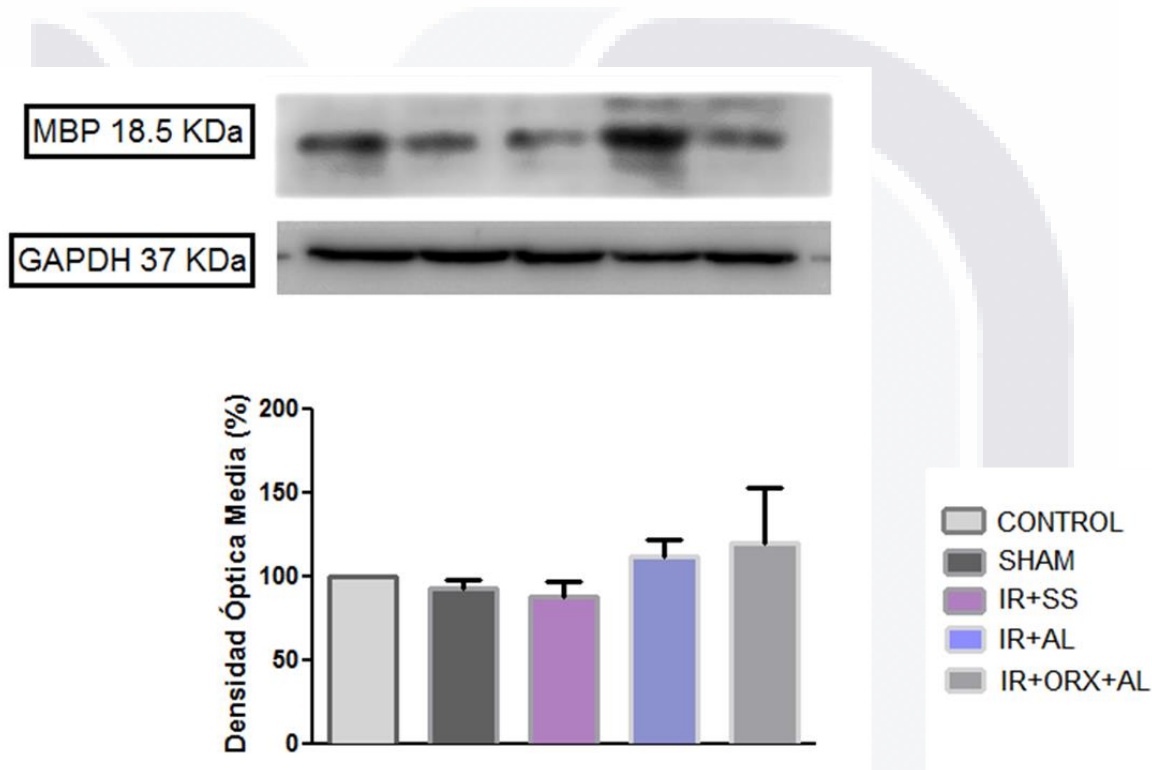


Figura 34: Gráfica de la densidad óptica media de la MBP obtenida de los 5 grupos experimentales. Las barras representan el porcentaje promedio \pm sem. (n=5 por grupo). Kruskal-Wallis, P -value < 0.05. En la parte superior de la gráfica se muestra una banda representativa obtenida por cada grupo experimental.

8.6 Daño senso-motor

Para evaluar el daño senso-motor producido en las ratas después de la isquemia-reperfusión, se realizó la prueba de remoción de la cinta adhesiva, llamada también prueba de la cinta tape. Esta prueba consistió en colocarle una cinta adhesiva en las patas delanteras de la rata; y el rendimiento del animal se evaluó midiendo el tiempo necesario en segundos que tardó para detectar y retirar la cinta de la pata contralateral al daño isquémico producido; en nuestro experimento el daño isquémico fue en el lado izquierdo del cerebro, por lo tanto, se evaluó la pata derecha del animal. Se evaluó en tres tiempos distintos: antes de la cirugía, a las 24 h post-cirugía y dos días antes del sacrificio (28 días).

Los datos muestran (Figura 35) que los grupos Control y SHAM no muestran una variación significativa en los tiempos de sensación y remoción de la cinta antes de cirugía, a las 24 h y 28 días post-cirugía. Para el grupo isquémico sin tratamiento (SS) se observa a las 24 h un aumento de aproximadamente el triple del tiempo en la sensación de la cinta y de cinco veces en el tiempo de remoción comparado con los grupos Control y SHAM. Para el grupo isquémico con tratamiento (AL) a las 24 horas se observa menos del doble de aumento en la sensación de la cinta y un poco más del doble de tiempo en la remoción comparado con el grupo Control. El grupo isquémico castrado con tratamiento (ORX + AL) fue el que tuvo el tiempo más largo en la sensación de la cinta antes de la cirugía, el doble comparado con los demás grupos; y a las 24 h también tardó el doble de tiempo en la sensación de la cinta que el grupo Control. Comparando nuestros grupos con isquemia observamos que el grupo con tratamiento (AL) tardó menos de la mitad de tiempo tanto en sensación como en remoción comparado con el grupo isquémico sin tratamiento (SS). Se observa que, a los 28 días, fin del experimento, los grupos isquémicos recuperan su función senso-motora.

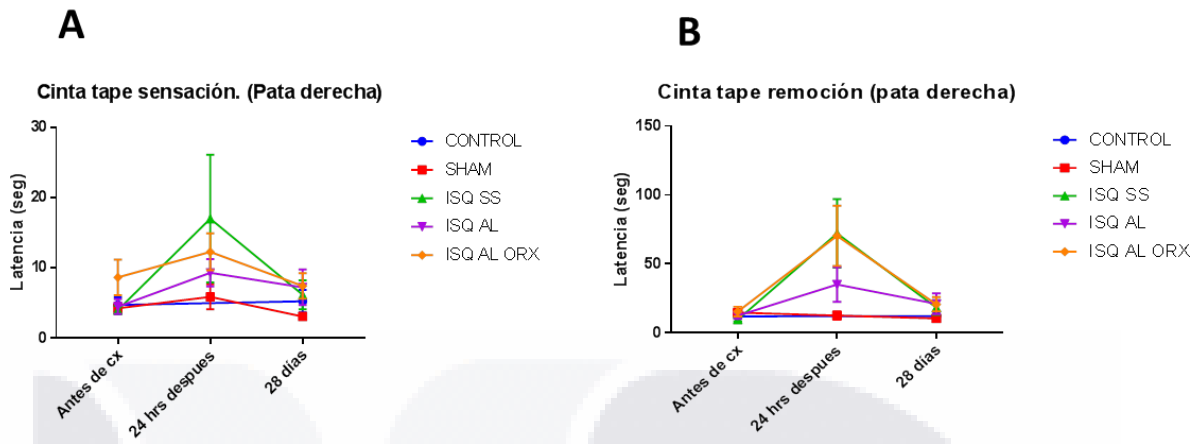


Figura 35: Gráficos que muestran la evaluación del daño senso-motor con la prueba de cinta tape. A) Tiempo de sensación de la cinta de la pata derecha. B) Tiempo de remoción de la cinta de la pata derecha.



9. Discusiones

9.1 Porcentaje de infarto y sobrevivencia

Los accidentes cerebrovasculares son los trastornos neurológicos más frecuentes del sistema nervioso del adulto. El más grave es la isquemia cerebral, ocasionada por un coágulo que se ha depositado en una arteria cerebral, impidiendo el flujo sanguíneo que trae como consecuencia la muerte de neuronas de un área localizada o la muerte del individuo. La mayoría de los sobrevivientes sufren de un tipo de discapacidad como deficiencias motoras, de comunicación, cognitivas, de aprendizaje y memoria.

Existen muchos modelos de isquemia cerebral en roedores para reproducir el daño ocasionado en los humanos. La rata es un modelo animal ampliamente utilizado para el accidente cerebrovascular debido a sus costos relativamente bajos de cría de animales y por la similitud de la circulación craneal en los humanos (Lee, 1995). En los humanos, la arteria cerebral media (MCA) se ve afectada con mayor frecuencia en los accidentes cerebrovasculares. En nuestro estudio se eligió el modelo de MCAO de isquemia-reperusión descrito por Longa et al, en 1989, porque es el mejor método que imita el daño causado por la oclusión de una arteria cerebral importante en los humanos, ya que la recanalización ocurre comúnmente después de un accidente cerebrovascular agudo. Los mejores resultados en cuanto a porcentaje de infarto obtenido y supervivencia se obtuvieron con un tiempo de oclusión de 60 minutos y usando como anestésico ketamina/Xilaxina 70/10 mg/kg. Se realizaron ensayos con tiempos de oclusión de 30 y 45 minutos, en los cuáles no se observó área de infarto, también se probó con tiempo de 90 minutos en los cuáles el área de infarto era de aproximadamente el 50%, pero la mortalidad también era muy alta, cerca del 80%.

En nuestro experimento observamos que hubo un 20% menos de mortalidad en los animales que fueron tratados con acetato de leuprolida, así como una disminución en el área de infarto del 6.5%, esto concuerda con experimentos anteriores realizados con otro análogo de la GnRH, el alarelin (Chenyu et al., 2010), el cual redujo de una manera considerable el número de neuronas apoptóticas con un tratamiento preventivo inyectando dos horas antes de producir el infarto una sobredosis de este análogo de la GnRH., esto explica porque en nuestro experimento no se obtuvieron resultados representativos, debido

a que el tratamiento con acetato de leuprolida fue post-operatorio y a una dosis muy baja (10 $\mu\text{g}/\text{k}$) comparada con la dosis de alarelin (0.3 mg/animal), que es aproximadamente 100 veces mayor.

9.2 Densidad neuronal

El hipocampo es una de las regiones que se ven afectadas tras la isquemia cerebral, hay referencias de que las zonas más afectadas son la capa CA1 y el Giro Dentado, en nuestro estudio no se encontraron diferencias significativas entre los grupos experimentales en cuanto al número de neuronas totales en la capa CA1, no se observó una disminución de neuronas entre el grupo isquémico sin tratamiento (IR + SS) y los grupos Control y SHAM. Sin embargo, es interesante observar que hubo un ligero aumento en la cantidad de neuronas en el grupo isquémico tratado con acetato de leuprolida comparado con los demás grupos, incluso mayor que en el grupo Control. Lo que indica que el acetato de leuprolida promovió la neurogénesis de células piramidales en la zona CA1.

Varios estudios hacen referencia a la disminución del total de neuronas en varias regiones del hipocampo tras un evento isquémico. En el presente estudio no se observa una disminución en las neuronas totales del Giro Dentado a los 30 días después de haber producido la isquemia cerebral en el grupo sin tratamiento (IR +SS), más sin embargo en el grupo tratado con acetato de leuprolida, se observa un aumento significativo en el número de neuronas totales en Giro Dentado comparado con los demás grupos, inclusive el grupo control, lo que indica que hubo una considerable neurogénesis en Giro Dentado. Existen referencias de que la neurogénesis en el cerebro de los mamíferos continúa durante la edad adulta. Se cree que la plasticidad neuronal es uno de los principales mecanismos de recuperación funcional en el sistema nervioso central después de una lesión. Hay datos que sugieren que hay una fuerte asociación entre la recuperación funcional post isquemia cerebral y eventos de regeneración como la neurogénesis (Carmichael, 2008) en mamíferos adultos. Estudios anteriores han demostrado que la neurogénesis en el giro dentado de los roedores es un proceso que continúa hasta la edad adulta, Kaplan y Bell en 1984 reportaron el nacimiento de células granulares en ratas de hasta 11 meses de edad, lo que indica que también la neurogénesis se ve afectada con la edad de la rata (Kuhn et al., 1996). Las

células progenitoras del hipocampo adulto están ubicadas en la zona subgranular (SGZ) del Giro Dentado, las células recién formadas en SGZ migran hacia la capa granular y la mayoría se diferencia en células granulares y se incorporan a los circuitos del hipocampo (Bayer et al., 1982; Cameron y McKay, 1998).

9.3 Grosor de capas

En cuanto al grosor no hubo diferencia en la capa CA1 entre ninguno de los grupos, en la capa CA3 de los animales con isquemia-reperfusión se observa que mantuvo su grosor, ya que al compararla con los grupos a los que no se les provocó isquemia, quedó de un grosor similar, sin embargo en el grupo isquémico que no recibió tratamiento (IR+SS) se observa una disminución significativa en el grosor de la capa. En cuanto al Giro Dentado se observó un aumento en el grosor de esta capa en los animales que recibieron tratamiento, con respecto a los demás grupos, inclusive a los que no se les realizó la isquemia-reperfusión, esto concuerda con los hallazgos obtenidos en la densidad neuronal en este mismo grupo.

9.4 Neurofilamentos 200 kDa

Hay evidencias de que sustancias endógenas pueden actuar como factores neurotróficos regularizando la proliferación y supervivencia de las neuronas, incluso después de una lesión en el sistema nervioso. La neuroprotección es una estrategia de tratamiento terapéutico o también profiláctico, cuyo objetivo fundamental es prevenir u oponerse a la pérdida neuronal patológica que ocurre en enfermedades del SNC de diferentes orígenes, como por ejemplo en el ictus, neurotrauma y enfermedades neuroinflamatorias y neurodegenerativas (Grasso et al., 2004).

En nuestro experimento se observó un aumento en la expresión de NFs de 200 kDa en el hipocampo en los animales tratados con acetato de leuprolida, éstos resultados concuerdan con estudios anteriores realizados en nuestro laboratorio que demuestran que tanto la GnRH como el acetato de leuprolida puede actuar como un factor neurotrófico, en un estudio con GnRH se observó un aumento en el crecimiento y longitud de las neuritas junto con un aumento en la expresión de proteínas del citoesqueleto (NF-68 y NF-200

KDa) en cultivos celulares (Quintanar y Salinas, 2007). También se encontró que puede utilizarse como agente terapéutico en la lesión medular (SCI), ya que el tratamiento con GnRH mejora la recuperación de la marcha y disminuye el daño histopatológico (Calderón-Vallejo y et al., 2015). En otro estudio donde se utilizó acetato de leuprolida en un modelo de lesión medular (SCI), se observó una mejoría en la función locomotora, la marcha, el reflejo miccional y la morfología en la médula espinal (Díaz Galindo et al., 2015). Para nuestro estudio se eligió el uso de acetato de leuprolida, un nonapéptido que atraviesa la barrera hematoencefálica (Barrera et al., 1991), es resistente a la degradación de proteasas lo que le confiere una vida media más alta que la hormona natural, y tiene una mayor afinidad al receptor que la GnRH, aumentando su actividad biológica (Periti et al., 2002).


9.5 Proteína básica de mielina (MBP)

La MBP es el principal constituyente de la mielina que recubre a los tejidos del sistema nervioso central y periférico, se ha observado que, en enfermedades neurodegenerativas, tal como la esclerosis múltiple se destruye y se pierde esta proteína, al igual que en otras lesiones destructivas del sistema nervioso central como el ictus isquémico o infarto cerebral (Koenig and Aldrich, 2009). Nuestros resultados muestran que el acetato de leuprolida indujo un incremento en la expresión de esta proteína en los animales con infarto cerebral que recibieron tratamiento, esto concuerda con experimentos anteriores realizados en nuestro laboratorio en donde se observó un aumento en la expresión de MBP en animales con esclerosis múltiple, una enfermedad desmielinizante del sistema nervioso central (Guzmán-Soto et al., 2012).

9.6 Daño senso-motor

Está descrito que los daños en hipocampo producen alteraciones en la memoria y el aprendizaje; también se ve afectada la función senso-motora, en nuestro estudio para evaluar el daño senso-motor provocado por la isquemia cerebral se les realizó a los animales la prueba de la cinta adhesiva, antes de la cirugía todos los grupos experimentales tienen un comportamiento homogéneo en la prueba.

Los datos más representativos se muestran a las 24 h post-isquemia en donde se observa una mayor recuperación de sensibilidad en el grupo isquémico tratado con acetato de leuprolida que el isquémico con solución salina y el orquidectomizado, esto indica la importancia de que el tratamiento de estos eventos cerebrovasculares sea dentro de las primeras horas, la llamada ventana terapéutica, algunos autores indican que va de 3 a 6 h. Al término del experimento los animales tratados y no tratados recuperan su función sensoriomotora inicial, esto puede ser debido a la neurogénesis y plasticidad que se activan de manera normal tras una lesión en el SNC (Carmichael, 2008).





10. Conclusiones

El tratamiento con acetato de leuprolida en ratas sometidas a un evento isquémico utilizando un modelo de isquemia-reperusión mediante la oclusión por 60 minutos de la arteria cerebral media presentó varios efectos:

- 1.** Redujo el área de infarto producido en la corteza cerebral del lado ipsilateral.
- 2.** Indujo un ligero aumento de neuronas en la zona CA1 de hipocampo y una neurogénesis considerable en la zona de giro dentado.
- 3.** Aumentó el grosor de la capa CA3.
- 4.** Indujo un aumento en la expresión de proteínas que sirven como marcadores de neuroregeneración como NFs de 200 kDa y MBP.
- 5.** Ayudó a disminuir el daño senso-motor en las primeras 24 horas post-cirugía, ya que los animales con tratamiento tardaron menos tiempo en sentir y remover la cinta tape, lo que indica un menor daño.

Estos resultados indican que el acetato de leuprolida tiene un efecto neurotrófico en el daño ocasionado en hipocampo después de un evento isquémico y podría ser utilizado como agente terapéutico para disminuir los daños ocasionados por un infarto cerebral.



11. Referencias

1. Allred, R.P. and Jones, T.A. (2008). Maladaptive effects of learning with the less-affected forelimb after focal cortical infarcts in rats. *Experimental Neurology*. 210: 172-181.
2. Amaral, D. G., Ishizuka, N., and Claiborne, B. (1990). Neurons, numbers and the hippocampal network. In “Progress in Brain Research. Understanding the Brain Through the Hippocampus: The Hippocampal Region as a Model for Studying Structure and Function” (Storm-Mathisen, J., Zimmer, J., and Ottersen, O. P., Eds.), pp. 1–11. Elsevier, Amsterdam.
3. Bancroft JD, Stevens A (1996). *Theory and practice of histological techniques*. Churchill Livingstone, Edinburgh, p 766.
4. Barbierato, M., Facci, L., Argentini, C., Marinelli, C., Skaper, S.D. and Giusti, P. (2013). Astrocytemicroglia cooperation in the expression of a pro-inflammatory phenotype, *CNS Neurology Disordered Drug Targets*, 12: 608–18.
5. Barrera CM, Kastin AJ, Fasold MB, Banks WA. (1991). Bidirectional saturable transport of LHRH across the blood-brain barrier, *Am Journal Physioogy*;261:312-318.
6. Bartzokis G. Neuroglialpharmacology: myelination as a shared mechanism of action of psychotropic treatments. *Neuropharmacology*. 2012 Jun;62(7):2137-53. doi: 10.1016/j.neuropharm.2012.01.015. Epub 2012 Jan 28. PMID: 22306524; PMCID: PMC3586811.
7. Bayer, S. A., Yackel, J. W., and Purl, P. S. (1982). Neurons in the rat dentate gyrus granular layer substantially increase during juvenile and adult life. *Science*, 216, 890892

8. Bouet, V., Freret, T., Toutain, J., Divoux, D., Boulourard, M. and Schumann-Bard P. (2007). Sensorimotor and cognitive deficits after transient middle cerebral artery occlusion in the mouse. *Experimental Neurology* . 203:555-567.
9. Burnette, W., N. (1981). Western blotting: electrophoretic transfer of proteins from sodium dodecyl sulfate-polyacrylamide gels to unmodified nitrocellulose and radiographic detection with antibody and radioiodinated protein A. *Analytical Biochemistry*. 112: 195–203.
10. Calderón-Vallejo, D., Quintanar-Stephano, A., Hernández-Jasso, I., Jiménez-Hernández, V., Ruiz-Ornelas, J., Jiménez, I. and Quintanar, J.L. (2015). Functional and Structural Recovery of the Injured Spinal Cord in Rats Treated with Gonadotropin-Releasing Hormone, *Neurochemical Research*, 40: 455–462.
11. Cameron, H. A. and McKay, R. (1998). Stem cells and neurogenesis in the adult brain. *Curt: Opin. Neurobiology*, 8, 677-680.
12. Carmichael S.T. (2008). Themes and strategies for studying the biology the biology of stroke recovery in the poststroke epoch. *Stroke* 39:1380-1388.
13. Carpenter, M. B. (1994). *Neuroanatomía: Fundamentos*. Editorial Médica Panamericana. (4ª. edición). Argentina, 351-356.
14. CENETEC. (2008). Prevención secundaria, diagnóstico, tratamiento y vigilancia de la enfermedad vascular cerebral isquémica México: *Secretaría de Salud*.
15. Chen, J., Xu, Z., Xu, Xiao-Ming and Zhang J. (2009). *Animals Models of Acute Neurological Injuries*. Humana Press.
16. Chenyu, Chu.,Bainan, Xu., and Weiquan, Huang. (2010). GnRH analogue attenuated apoptosis of rat hippocampal neuron after ischemia–reperfusion injury, *Journal*

Molecular Histology, 41: 387–393

17. Cuenca-López, M.D., Brea, D., Galindo, M.F., Antón-Martínez, D., Agulla, J., et al. (2010). Respuesta inflamatoria durante los procesos de isquemia: moléculas de adhesión e inmunomodulación, *Revista Neurología*, 51: 30-40.

18. Daikoku, S. and Koide, I. (1998). Spatiotemporal appearance of developing LHRH neurons in the rat brain, *The Journal Comparative Neurology*, 393: 34–47

19. Diaz Galindo C, Gomez-Gonzalez B, Salinas E, Calderon-Vallejo D, Hernandez-Jasso I, Bautista E, Quintanar JL. (2015). Leuprolide acetate induces structural and functional recovery of injured spinal cord in rats. *Neural Regeneration Research*: 10(11):1819-1824.

20. Dirnagl, U., Iadecola, C. and Moskowitz, M. (1999). Pathobiology of ischaemic stroke an integrated view, *Trends Neurosciencie*, 22: 391–397.

21. Dolan, S., Evans, N.P., Richter, T.A. et al (2003). Expression of gonadotropin-releasing hormone and gonadotropin-releasing hormone receptor in sheep spinal cord, *Neuroscience Letters*, 346: 120–122.

22. Freund, T. F., and Buzsaki, G. (1996). *Interneurons of the hippocampus*. *Hippocampus* 6, 345–470.

23. Föcking, M., Besselmann M. and Trapp T. (2006). Proteomics of experimental stroke in mice, *Acta Neurobiologiae Experimentalis*, (Wars) 66: 273–278.

24. Fujino, Y., Sakata, S. and Nakamo, N. (1974) Cerebroside in rice grane. *Food Science*. <https://doi.org/10.1111/j.1365-2621.1974.tb02927.x>

25. Fünfschilling, U., Supplie, L. M., Mahad, D., Boretius, S., Saab, A. S., Edgar, J., Brinkmann, B. G., Kassmann, C. M., Tzvetanova, I. D., Möbius, W., Diaz, F., Meijer, D., Suter, U., Hamprecht, B., Sereda, M. W., Moraes, C. T., Frahm, J., Goebbels, S., & Nave, K. A. (2012). Glycolytic oligodendrocytes maintain myelin and long-term axonal integrity. *Nature*, 485(7399), 517–521. <https://doi.org/10.1038/nature11007>
26. García, J. (1984). Experimental ischemic stroke: a review *Stroke, Journal of the American Heart Association*, 1: 5-14.
27. Gerlai, R., Thibodeaux, H., Palmer, J.T., Van Lookeren, C.M. and Van Bruggen, N. (2000) Transient focal cerebral ischemia induces sensorimotor deficits in mice, *Behavior Brain Research*, 108(1): 63–71.
28. Guzmán-Soto, I., Salinas, E., Hernández-Jasso, I. and Quintanar, J.L. (2012). Leuprolide Acetate, a GnRH Agonist, Improves Experimental Autoimmune Encephalomyelitis: A Possible Therapy for Multiple Sclerosis, *Neurochemical Research*, 37: 2190–2197.
29. Grasso G, Sfacteria A, Cerami A, Brines M (2004). Erythropoietin as a tissue-protective cytokine in brain injury: what do we know and where do we go? *Neuroscientist*, 10:93-98.
30. Han, Z. S., Buhl, E. H., Lorinczi, Z., and Somogyi, P. (1993). A high degree of spatial selectivity in the axonal and dendritic domains of physiologically identified local-circuit neurons in the dentate gyrus of the rat hippocampus. *Eur. Journal Neuroscience*. 5, 395–410.
31. Hanke, M., L., and Kielian, T. (2011). Toll-like receptors in health and disease in the brain: mechanisms and therapeutic potential. *Clinical Science (Lond)*, 121:367–387.

32. Hill, S., J., Barbarese, E., et al (1996). Regional heterogeneity in the response of astrocytes following traumatic brain injury in the adult rat. *J Neuropathol Experimental Neurol.* 55(12):1221–1229.
33. Hossmann K-A. (1982). Treatment of experimental cerebral ischemia. *J Cerebral Blood Flow Metabolic ; 2: 275-97.*
34. Hossmann, K-A. (2006). Pathophysiology and therapy of experimental stroke, *Cell Molecular Neurobiology*, 26: 1057-1083.
35. Huang, W. M., et al (1983). Improved section adhesion for immunocytochemistry using high molecular weight polymers of l-lysine as a slide coating. *Histochemistry.* 77: 275-1983.
36. Husulak, A. (2012). *Farmacología de la Reproducción*-Capítulo 18. Facultad de Medicina UNNE. 2012. URL: http://med.unne.edu.ar/catedras/farmacologia/temas_farma/volumen5/18_reproduc.pdf.
37. Ishizuka, N., Cowan, W. M., and Amaral, D. G. (1995). A quantitative analysis of the dendritic organization of pyramidal cells in the rat hippocampus. *Journal Comp. Neurology*: 362, 17–45.
38. Kaplan, M.S. and Bell, D.H. (1984). Mitotic neuroblasts in the 9-day-old and 11-month-old rodent hippocampus. *Journal Neuroscience* 4:1429-1441.
39. Knecht, S., Hesse, S. and Oster, P. (2011). Rehabilitation After stroke, *Deutsches Ärzteblatt International*, 108(36): 600–606.
40. Kosaka, T., Hama, K., and Wu, J. Y. (1984). GABAergic synaptic boutons in the granule cell layer of rat dentate gyrus. *Brain Res.* 293, 353–359.

41. Koenig, M., & Aldrich, E. M. (2009). Cerebrovascular Disorders. In *Cerebrospinal Fluid in Clinical Practice* (pp. 225-231). *Elsevier Inc.*. <https://doi.org/10.1016/B978-141602908-3.50028-5>
42. Kuhn Hg, Dickinson-Anson H, And Gauge Fg. (1996). Neurogenesis in the dentate gyrus of the adult rat: age-related decrease of neuronal progenitor proliferation. *Journal Neuroscience* 16: 2027–2033.
43. Laurberg, S., and Sorensen, K. E. (1981). Associational and commissural collaterals of neurons in the hippocampal formation (hilus fasciae dentatae and subfield CA3). *Brain Res.* 212, 287–300.
44. Lebel C, Walker L, Leemans A, Phillips L and Beaulieu C. (2008a) Microstructural maturation of the human brain from childhood to adulthood. *Neuroimage* 40:1044–1055.
45. Lee, R. M. (1995). Morphology of cerebral arteries. *Pharmacol Ther* 66: 149-173.
46. Ley, K., Laudanna, C., Cybulsky, M. et al. (2007). Getting to the site of inflammation: the leukocyte adhesion cascade updated. *Nat Rev Immunology.* 7, 678–689. <https://doi.org/10.1038/nri2156>
47. Li Y., Chen J, Wang L., Lu M., and Chopp, M. (2001). Treatment of stroke with intracarotid administration of marrow stromal cells. *Neurology* .56: 1666-1672.
48. Lin TN, He YY, Wu G, Khan M, Hsu CY (1993). Effect of brain edema on infarct volume in a focal cerebral ischemia model in rats. *Stroke* 24:117–121
49. Longa, E.Z., Weinstein P.R., Carlson, S. and Cummins, R. (1989). Reversible middle cerebral artery occlusion without craniectomy in rats. *Stroke* 20:84-91.

50. Montaner, J. (2007). *Fisiopatología de la Isquemia Cerebral*. Barcelona: ICG Marge SL.
51. Martinez, A., Lubke, J., Del Rio, J. A., Soriano, E., and Frotscher, M. (1996). Regional variability and postsynaptic targets of chandelier cells in the hippocampal formation of the rat. *Journal Comp. Neurology*: 76, 28–44.
52. O'Neill, L.A. (2003). Therapeutic targeting of Toll-like receptors for inflammatory and infectious diseases, *Current Opinion in Pharmacology*, 3:396–403.
53. Paxinos, G. and Watson, Ch. (2005). The Rat Brain in stereotaxic coordinates. (Fifth edition). *Elsevier*. Sidney, Australia.
54. Pekny, M. and Nilsson, M. (2005). Astrocyte activation and reactive gliosis. *Glia*. 50(4): 427-34.
55. Periti P, Mazzei T, Mini E (2002). Clinical pharmacokinetics of depot leuprorelin. *Clin Pharmacokinet*; 41(7):485-504.
56. Postma, A., Kessels, R and Asselen, M. (2008). How the brain remembers and forgets where things are: The neurocognition of object-location memory. *Neuroscience and Biobehavioral Reviews*. *Elsevier* 32:1339-1345.
57. Quintanar, J.L. and Salinas, E. (2007). Neurotrophic Effects of GnRH on Neurite Outgrowth and Neurofilament Protein Expression in Cultured Cerebral Cortical Neurons of Rat Embryos, *Neurochemical Research*, 33: 1051–1056.
58. Quintanar, J.L., Salinas, E. and González, R. (2007). Expression of gonadotropin-releasing hormone receptor in cerebral cortical neurons of embryos and adult rats, *Neuroscience Letters*, 411: 22–25.


59. Rocha-Ferreira, E. and Hristova, M. (2016). Plasticity in the Neonatal Brain following Hypoxic-Ischaemic Injury, *Neural Plasticity*, 2016: 1-16.
60. Ropper, A.H. and Samuels, M.A. (9ª. Ed.). (2011). *Principios de neurología*. Boston: McGraw-Hill.
61. Rousselet, E., Kriz, J., Seidah, N.G. (2012). Mouse Model of Intraluminal MCAO: Cerebral Infarct Evaluation by Cresyl Violet Staining. *Journal of Visualized Experiments*. (69), e4038, doi:10.3791/4038
62. Sasaki, M., Honmou, O. and Kocsis, J. D. (2009). A rat middle cerebral artery occlusion model and intravenous cellular delivery. *Methods Molecular Biology*, 549: 187-195, doi:10.1007/978-1-60327-931-4_13
63. Schallert, T. (2006) Behavioral tests for preclinical intervention assessment. *The Journal of the American Society for Experimental Neuro Therapies*. 3:447-504.
64. Schucha, C. P., Jeffers, M. S., Antonescua, S., Nguemenia, C., Gomez-Smitha,h, M., Pereirab, L. O., Morsheadc, M. C., and Corbett, D. (2016). Enriched rehabilitation promotes motor recovery in rats exposed to neonatal hypoxia-ischemia, *Behavioural Brain Research*, 304: 42-50.
65. Susin, S.A., Lorenzo, H.K., Zamzami, N., Marzo, I., Snow, B.E., Brothers G.M., Mangion, J., Jacotot, E., Costantini, P., Loeffl, M., Larochette, N., Goodlett, D.R., Aebersold, R., Siderovski, D.P., Penninger, J.M. and Kroemer, G. (1999) Molecular characterization of mitochondrial apoptosis inducing factor, *Nature*, 397: 441–446.
66. Uluç, K., Miranpuri, A., Kujoth, G.C., Aktüre, E. and Başkaya, M.K (1978). Focal Cerebral Ischemia Model by Endovascular Suture Occlusion of the Middle Cerebral Artery in the Rat. *Journal of Visualized Experiments* (48).

67. Yakovlev PI, and Lecours AR. (1967). Myelogenetic cycles of regional maturation of the brain, *Regional Development of the Brain in Early Life*. Edited by Minkowski A, Oxford, Blackwell, 3-70

68. Yuan, J. (2009). Neuroprotective strategies targeting apoptotic and necrotic cell death for stroke, *Apoptosis*, 14: 469–477.



12. ANEXOS



ANEXO A.

OBTENCIÓN DE FRACCIÓN ENRIQUECIDA DE CITOESQUELETO

1. El hipocampo obtenido se colocó dentro de un tubo eppendorf y se pesó en una balanza analítica.
2. Al peso húmedo del hipocampo se le añadió de 100 a 200 μl de **Buffer de Homogeneización (BH) + TX-100 al 1%** que se agregó para homogeneizar.
3. Se homogeneizó con un aparato eléctrico (Tissue Tearor model 398 Biospec Products Inc.) dejando las muestras sobre hielo.
4. Una vez homogeneizadas, se dejaron 20 min en hielo, con agitación de vez en cuando.
5. Se centrifugaron a 14,000 rpm durante 30 min.
6. Se retiró el sobrenadante y se resuspendió el pellet en 100 μl de **BH sin TX-100**.

Buffer de Homogeneización (BH) | **Xa = 20 ml**

REACTIVO	CANTIDAD
Tris/HCl 20 mM	0.06 g
EGTA 1 mM	0.008 g
PMSF 1 mM	200 μl del 100 mM
Cl₂Mg 10 mM	0.04 g
Aprotinina 0.6 mM	80 μl del 1:10
Leupeptina 2 mM	40 μl del 1 mM

Se agregó el PMSF hasta el final, después de ajustó el pH.

Se aforó a 20 ml de agua destilada y se ajustó el pH=7.4

Se tomaron 15 ml de BH y se añadieron 150 μl de TX-100 \rightarrow **BH + TX-100 al 1 %**.

PMSF 100 mM (Stock): PMSF (Phenylmethylsulfonyl Fluoride)

Se pesaron 0.3484 g de PMSF y se disolvieron en 20 mL de etanol grado reactivo.

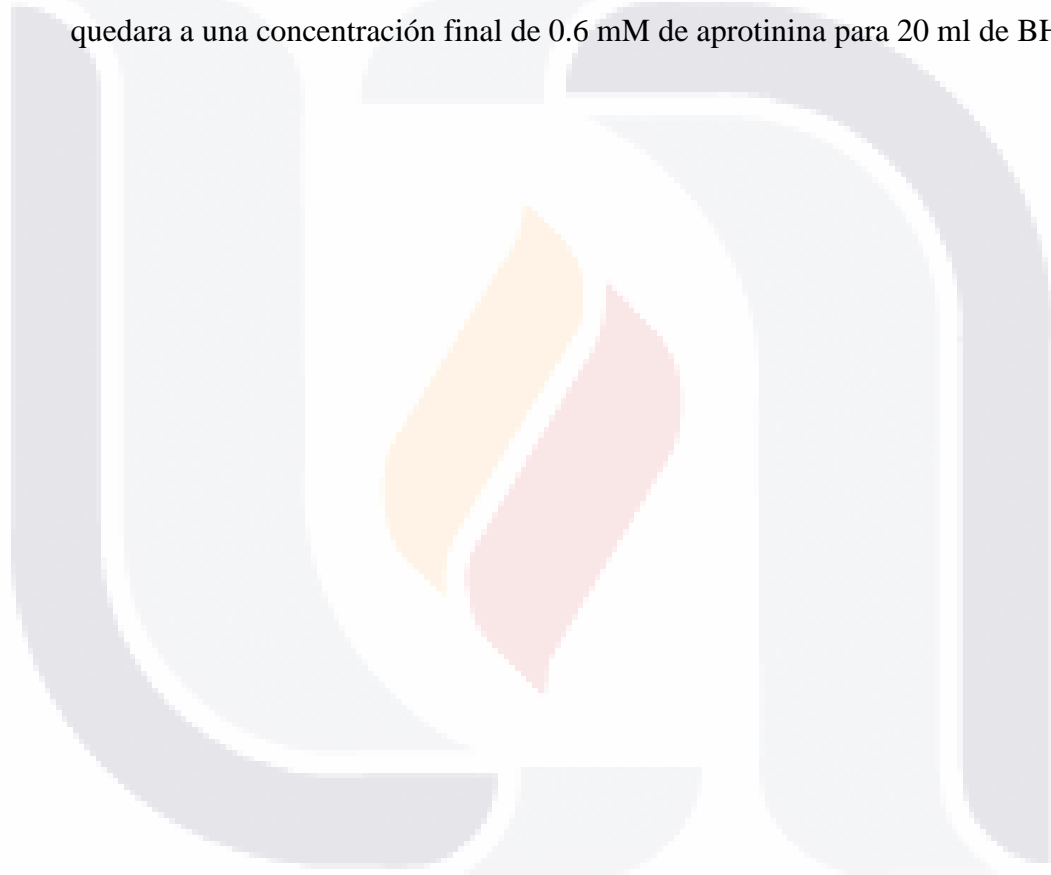
LEUPEPTINA 1 mM (stock): LEUPEPTINA

Se pesaron 0.00962 g de Leupeptina y se aforaron a 20 ml de agua destilada.

APROTININA 1.5 M (stock):

Se pesaron 0.0976 g de Aprotinina y se disolvieron en 10 ml de agua destilada.

- Se hicieron alícuotas de 1ml y 10 μ l, estas últimas alícuotas fueron para la dilución 1:10 que se ocupó para el BH, se les agregaron 90 μ l de agua destilada y de ésta se tomaron 80 μ l y se le agregaron al buffer de homogenización (20 ml), para que quedara a una concentración final de 0.6 mM de aprotinina para 20 ml de BH.



ANEXO B.

ELECTROFORESIS - INMUNOBLOT

ELECTROFORESIS

Materiales:

1	Repipeteador
2	Pipeta pasteur
2	Pipeta serológica 5 ml
C/S	Puntas amarillas
C/S	Bulbos
2	Matraz 25/50 ml para preparar buffer
C/S	Agua destilada en vaso de 200 ml
C/S	Alcohol en atomizador para limpiar cristales
1	Vaso grande con agua para puntas
1	Frasco con cloro para desechos de acrilamida

Reactivos:

- Acrilamida (x%)
- TEMED
- Persulfato de amonio
- Upper Buffer (pH=6.8)
- Lower Buffer (pH=8.8)

Antes de comenzar debe haber preparada:

- ✓ Acrilamida que tiene como tiempo de caducidad 1 mes
- ✓ Sample buffer sin fecha de caducidad
- ✓ Upper (pH= 6.8) y Lower Buffer (pH=8.8) sin fecha de caducidad

CAMARA NUEVA (MINI-PROTEAN 3)

1. Sacar soporte para la colocación de los cristales.
2. Limpiar los cristales con etanol al 70%.
3. Colocar el cristal delgado sobre el cristal grueso (del lado de la ranura).
4. Deslizar los dos cristales sobre el soporte (color verde), hacerlo sobre una superficie plana.
5. Presionar las pinzas de soporte para ajustar los cristales (verde).

6. Montar el complejo soporte – cristales sobre el estante transparente. No olvidar colocar la esponja sobre la que se montará el complejo soporte – cristales para polimerizar el gel.

*Se sugiere colocar un poco de vaselina en la esponja en la que se colocara el complejo.

7. Preparar el persulfato de amonio (APS) al 10% (100mg en 1ml de agua destilada) y guárdalo a 4°C hasta su uso. Sí el APS sólido está en buen estado cuando se disuelva debe de sonar como efervescencia.

GEL SEPARADOR /RESOLVING (Porcentajes de Acrilamida)

	5%	7.5%	10%	13.5%	16%
Agua destilada	8.52 ml	4.5 ml	4.02 ml	2.85 ml	2.05 ml
Lower Buffer	3.75 ml	2.5 ml	2.5 ml	2.5 ml	2.5 ml
Acrilamida	2.5 ml	2.5 ml	3.33 ml	4.5 ml	5.3 ml
APS 10%	75 µl	50 µl	50 µl	50 µl	50 µl
TEMED	10 µl	10 µl	10 µl	10 µl	10 µl
TOTAL	15 ml	10 ml	10 ml	10 ml	10 ml

GEL CONCENTRANTE / STACKING GEL

Agua Destilada	3.5 mL
Upper Buffer	5.0 ml
Acrilamida	1.3 ml
APS	50 µl
TEMED	10 µl
TOTAL	10 ml

Para utilizar la menor cantidad de material, preparar simultáneamente los buffers lower y upper:

- a. Agua destilada
 - b. Upper buffer
 - c. Lower buffer
 - d. Acrilamida-----
- } Cargar con la misma pipeta serológica de 5 ml en ese orden.
- Pipeta serológica de 5 ml

- TESIS TESIS TESIS TESIS TESIS
8. Sobreponer el peine, por fuera de los cristales colocar una marca 1cm después del peine.
 9. Preparar las micropipetas con la cantidad a utilizar de APS y TEMED, colocar las puntas y agregar en ese orden para preparar primeramente el gel separador (reservar el gel concentrante SIN APS Y TEMED) mezclando suavemente, teniendo cuidado de no hacer burbujas.

CARGADO DEL GEL

1. Con una pipeta Pasteur llenar el gel separador (evitando burbujas) teniendo en cuenta la marca del centímetro posterior al peine colocar ~5mm por encima de la marca, considerando las posibles fugas del gel.
2. Agregar agua destilada con una pipeta Pasteur (hasta terminar los cristales), de manera tal que se vea una pequeña separación entre el gel y el agua (para que el gel polimerice parejo).
3. Esperar a que polimerice en un tiempo aproximado de 30 minutos.
4. Una vez polimerizado el gel, se vuelca el aparato colocando una sanita en el extremo para retirar el exceso de agua. El agua restante se elimina con tiras pequeñas de papel filtro, teniendo cuidado de no distorsionar el gel.
5. Terminar de preparar el gel concentrante, agregando APS y el TEMED faltantes.
6. Colocar el peine y agregar el gel concentrante procurando no generar burbujas.
7. Esperar a que polimerice, aproximadamente 15-20 minutos. En este tiempo se pueden preparar las muestras.

PREPARACIÓN DE MUESTRAS

Para preparar las muestras se utilizan los resultados obtenidos por Bradford. Por ejemplo, los resultados de una muestra de médula espinal fueron, en dos muestras de 2 y 4 μ l:

	Concentració n (µg/2µl)	Concentració n (µg/µl) (dividido entre 2)	Concentració n (µg/4µl)	Concentració n (µg/µl) (dividido entre 4)	Promedio Concentració n (µg/µl)
Muestr a 1	7.31	3.655	14.19	3.5475	3.6
Muestr a 2	10.57	5.285	18.84	4.71	4.99

Si la cantidad de proteína a cargar por cada una de las muestras es de 15 µg, se realiza una regla de tres:

µg	µl
3.6	1
15	X

$$X = (15) (1) / 3.6 = 4.16 \text{ µl de muestra}$$

La cantidad de buffer de muestra (simple buffer) se calcula restando la cantidad de muestra que se coloca menos 30 µl cantidad que se introduce en cada uno de los pocitos del gel.

NOTA: La cantidad mínima de simple buffer debe ser al menos la tercera parte del volumen total,

1. La preparación del marcador del peso molecular siempre se hace con 5 µl de marcador con 25 µl de Sample Buffer.
2. Para preparar las muestras y el marcador, se coloca primero la cantidad de simple buffer que se va a utilizar y después se cargan las muestras y el marcador. Una vez listas se colocan en un vaso con hielo.
3. Una vez preparadas las muestras se perforan las tapas de los tubos eppendorf que las contiene y se colocan en un vaso de precipitado con agua en ebullición, durante 5 minutos. En ese momento se prepara el buffer de corrida.

BUFFER DE CORRIDA / ELECTRODE BUFFER

Electrode Buffer 5X-----60 ml

Agua destilada-----240 ml

Medir primero los 60 ml de buffer de corrida, aforar a 100 ml con agua destilada en una probeta y completar con 200 ml más de agua destilada.

COLOCACIÓN DE MUESTRAS

1. Una vez polimerizado el gel, se retira el peine con cuidado y se saca a presión, se montan los cristales en el otro aparato que se introducirá en la cubeta para que corran las muestras.
2. Poner vaselina en el plástico verde del soporte interno de la cubeta para asegurar que selle correctamente.
3. Colocar las muestras en los pocitos correspondientes y agregarles una gota de buffer de corrida.
4. En los carriles que quedaron vacíos, agregar 30 µl de sample buffer y una vez en el pocito agregar una gota de buffer de corrida.
5. Llenar la parte interna de la cubeta con el buffer de corrida hasta cubrir los cristales y agregar el resto del buffer a la cubeta.
6. Ensamblar en el soporte de electrodos y correr las muestras a 80V.
7. Mientras corren las proteínas preparamos el buffer de transferencia.

BUFFER DE TRANSFERENCIA / WESTERN BLOT BUFFER

Tris Base-----3 g
 Glicina-----14 g
 Agua Destilada-----833 ml
 Metanol-----167 ml

Medir 600-700 ml de agua destilada en un vaso de 1 L y mezclar los reactivos solidos con magneto. Pasarlo a una probeta de 1L y completar los 833 ml de agua destilada. El resto corresponde a los 167 ml de metanol, por lo que se completa el litro con este y se regresa al vaso para mezclar un poco.

TRANSFERENCIA

Materiales:

1 Caja Petri (cover) Para desmontar el gel y preparar el sándwich)

1 Caja Petri Grande

2 Tupper uno para la membrana y otro para el gel

1 Espátula verde

1 Tubo de ensaye

Mientras se corren las muestras humedecer con el buffer de transferencia:

2 trozos de papel filtro

2 esponjas (se lavan con agua y se dejan todo el día con agua destilada)

Procedimiento:

Una vez corridas las muestras paramos el aparato, se desmontan los cristales, marcamos el gel (haciendo un corte en la parte inferior derecha) y lo introducimos en el buffer de transferencia.

Introducir la membrana, previamente señalada con el corte en metanol. Se escurre un poco y se introduce en el buffer de transferencia.

Montar el sándwich de la siguiente manera:

(De la parte negra a la roja – blanca):

Esponja (mojada en el buffer)

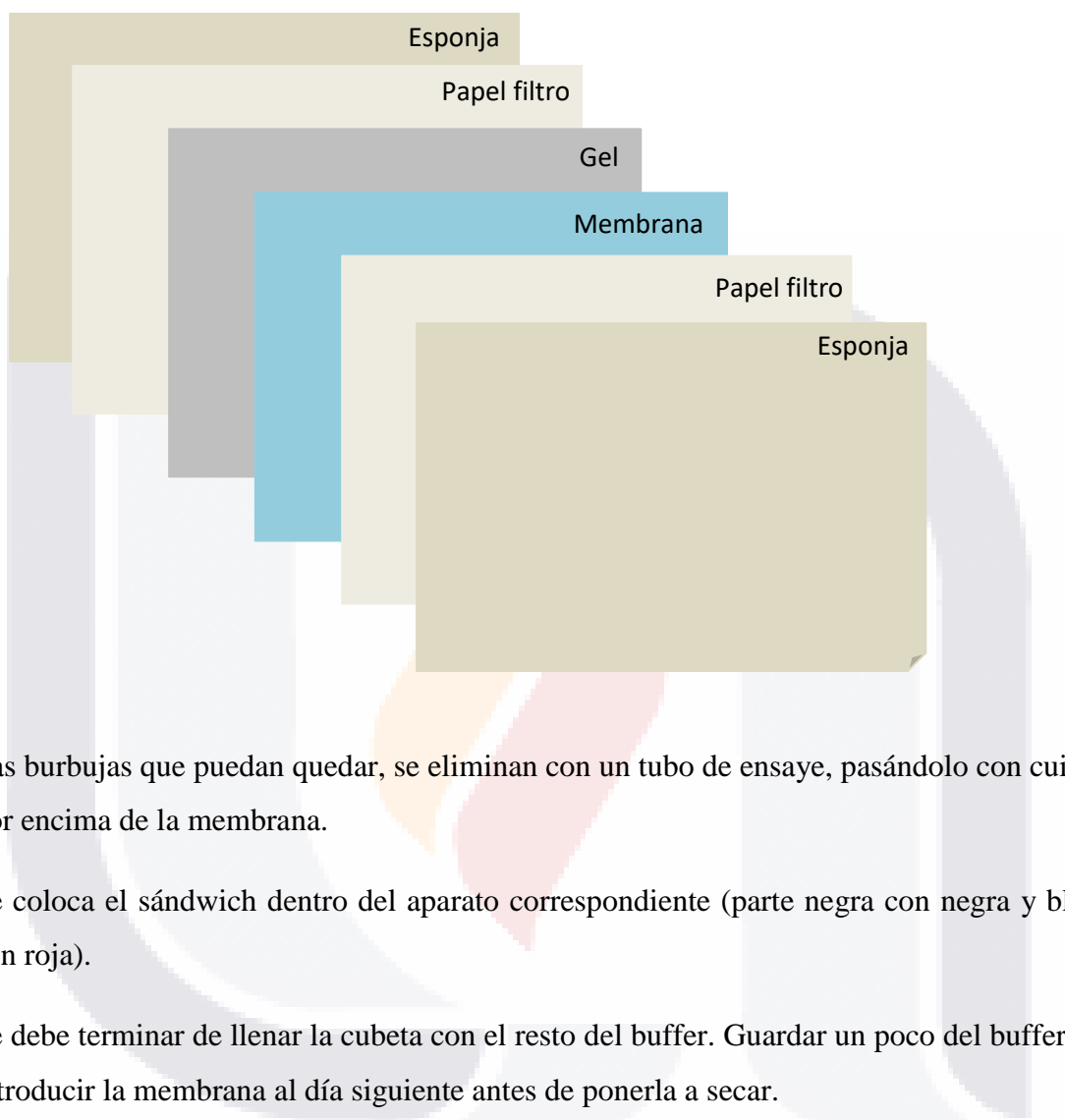Papel filtro (mojado en buffer)

Gel

Membrana

Papel filtro (mojado en buffer)

Esponja (Mojada en el buffer)



Las burbujas que puedan quedar, se eliminan con un tubo de ensaye, pasándolo con cuidado por encima de la membrana.

Se coloca el sándwich dentro del aparato correspondiente (parte negra con negra y blanca con roja).

Se debe terminar de llenar la cubeta con el resto del buffer. Guardar un poco del buffer para introducir la membrana al día siguiente antes de ponerla a secar.

Colocar dentro de la cubeta un recipiente con hielo y poner a funcionar un agitador magnético para homogeneizar la temperatura en el recipiente.

Ponerlo a transferir toda la noche a 12 mA o a 100 mA por dos horas. En el caso de proteínas de alto peso molecular, es preferible transferir toda la noche.

Las proteínas migrarán a la membrana.

Terminado lo anterior, desmontar el sándwich, introducir la membrana en el resto del buffer y poner a secar.

Elaboración de reactivos:

Electrode Buffer (5x) (pH=8.3 a 8.6)	
Tris Base	15.1 g
Glicina	94 g
SDS	5 g
Aforar a 1lt de Agua Destilada	

Lower Buffer (pH=8.8)	
Tris Base (1.5 M)	18.16 g
SDS (0.4 %)	0.4 g
Aforar a 100 ml con agua destilada	

Upper Buffer (ph=6.8)	
Tris Base (0.5 M)	6.055 g
SDS 0.4%	0.4 g
Aforar a 100 ml con agua destilada Se ajusta ph con HCl concentrado	

Acrilamida:

30 g de acrilamida

1 g de N,N'- Metilenbisacrilamida

Aforar a 100 ml con agua destilada

*Filtrar con papel de 125mm (#41)

Nota:

Almacenar a 4°C tiene una vida media de un mes. Neurotóxica y teratogénica en estado líquido. Manejo con guantes, bata y cubre boca.

Sample Buffer	
Upper buffer	2.5 ml
SDS 10%	4 ml
Glicerol	2 ml

Bromofenol 0.4%	400 μ l
β – Mercaptoetanol	1 ml

INMUNOTINCIÓN DE BLOT – FOSFATASA ALCALINA

1. Bañar la hoja de nitrocelulosa en metanol al 100%.
2. Preparar solución de leche en polvo al 5% en TBS y reservar la cantidad necesaria en tubos de ensaye para la preparación del primer y segundo anticuerpo, considerando el número de proteínas a revelar.
3. Sumergir la hoja de nitrocelulosa en el resto de la solución de leche en polvo al 5%, preparada al instante (ó BSA al 3% en TBS) por 1h en agitación a temperatura ambiente.
4. Transferir la hoja al primer anticuerpo, preparado previamente en leche en polvo al 5%, durante 24 h en agitación a 4°C.
 - Cortar una bolsa de plástico de un tamaño apropiado para la membrana (o secciones de la misma).
 - Tomar la membrana con pinzas o guantes y colocarla en la bolsa de plástico.
 - Retirar el exceso de leche pasando una sanita sobre la bolsa de plástico.
 - Sellar y hacer un pequeño corte en la parte superior.
 - Con una pipeta Pasteur agregar el anticuerpo preparado en leche al 5%.
 - Retirar las burbujas y sellar. Cerciorándose de que no queden fugas.
5. Lavar con agua destilada 1 vez por 5 min.
6. Lavar dos veces con TTBS por 10 min cada vez.
7. Lavar con TBS 1 vez por 5 min.
8. Incubar con el segundo anticuerpo preparado en TBS más leche en polvo al 5% durante 2 h en agitación.
9. Lavar con TTBS 2 veces por 15 min y 5 lavados de 5 min cada uno.
10. Lavar 1 vez con TBS por 5 min.
11. El revelado se realiza con fosfatasa alcalina:
 - Se toma una pastilla de fosfatasa alcalina y se tritura.

- Se corta el empaque por una esquina y se mezcla en 10 ml de agua destilada contenidos en un matraz cubierto con aluminio.
- Mezclar suavemente.
- Se coloca la solución y el trozo de membrana en un recipiente y se agita de un lado a otro para impregnarla bien.
- Detener la reacción con agua destilada después de visualizar las bandas claramente.
- Secar con papel filtro.

Soluciones:

TBS	
NaCl (500 mM)	58.44 g
Tris HCl (20 mM)	6.3 g
Agua Destilada	2 L

TTBS 0.2%	
TBS	500 ml
Tween 20	1ml

Reactivos:

Persulfato de amonio (APS): A-3678 SIGMA

Acilamida: BIO-RAD 161-0101; SIGMA A3553

N,N'-Metilendiácilamida SIGMA M-7279

TEMED (N,N,N',N'-Tetrametilendiamina) SIGMA T-9281

2 – Mercaptoetanol SIGMA M-7154.

Dodecilsulfato de sodio BIORAD 161-0303; SIGMA L3771

Tween 20 BIO RAD 170-6351; SIGMA P-1379

TRIS BASE SIGMA T1503

TRIS HCl SIGMA T 3253

Glicina SIGMA G8898

Fosfatasa alcalina SIGMA BCIP/NBT B5655

Marcador de amplio rango (10-250) BIORAD 161-0375



ANEXO C. ARTÍCULO PUBLICADO

Research Article



ISSN: 2574 -1241

DOI: 10.26717/BJSTR.2020.32.005236

Acute Cerebral Ischemia-Reperfusion Model by Endovascular Occlusion of the Middle Cerebral Artery in the Rat: Technical Improvements

Ma Del Rosario Montoya García and J Luis Quintanar*

Department of Physiology and Pharmacology, Center of Basic Sciences, Universidad Autónoma de Aguascalientes, México

*Corresponding author: J Luis Quintanar, Department of Physiology and Pharmacology, Center of Basic Sciences, Universidad Autónoma de Aguascalientes, México



ARTICLE INFO

Received: 📅 November 21, 2020

Published: 📅 December 04, 2020

Citation: Ma Del Rosario Montoya García, J Luis Quintanar. Acute Cerebral Ischemia-Reperfusion Model by Endovascular Occlusion of the Middle Cerebral Artery in the Rat: Technical Improvements. Biomed J Sci & Tech Res 32(2)-2020. BJSTR. MS.ID.005235.

Abbreviations: CI: Cerebral Ischemic; MCA: Middle Cerebral Artery; MCAO: Middle Cerebral Artery Occlusion; TTC: 2,3,5-Triphenyltetrazolium Chloride; ACA: Anterior Cerebral Artery; BA: Basilar Artery; CCA: Common Carotid Artery; C. Willis: Circle of Willis; ECA: External Carotid Artery; ICA: Internal Carotid Artery; MCA: Middle Cerebral Artery; PCA: Posterior Communicating Artery; PPA: Pterygopalatine Artery.

Abstract

To cerebral ischemic (CI) in patients, frequently thrombotic or embolic strokes occur in the area of the middle cerebral artery (MCA). The intraluminal middle cerebral artery occlusion (MCAO) model is quite relevant for stroke studies. The aim of this work is to introduce technical improvements in acute cerebral ischemia-reperfusion model by endovascular occlusion of the middle cerebral artery in the rat. Male Sprague-Dawley rats were used for this experiment. They were divided into two groups: Sham (without CI) and CI. To CI group, surgical procedure was used blocking blood flow in the MCA, introducing an intraluminal filament through the internal carotid artery. The nylon filament tip was rounded to the flame and coating with nail varnish for four mm long and 0.35 mm thick. The anesthetics were Ketamine/Xylazine at a dose of 70/10 mg/Kg. The occipital artery, the superior thyroid and the external carotid artery were permanently ligated using unraveled silk thread, during 60 minutes of occlusion. In sham group, surgery was performed except the introduction of the filament. Brains were obtained to evaluate the infarct area using 2,3,5-triphenyltetrazolium chloride staining. To evaluate the effect of IC, sensory and motor responses were analyzed. The results show that the infarct zone was 18% more than in the sham animals and the survival percentage was 65% using Ketamine/Xylazine at a dose of 70/10 mg/Kg as anesthetic. In IC animals, it was found that 90% presented neurological alterations such as: loss of gait, crawling in circles and retraction of the right foot. In both sensory and motor evaluation, a significant decrease was observed in the animals with IC compared to sham group. The results show that the modifications made to the MCAO model in rat, can be useful and easily accessible to obtain the expected effects of the CI.

Keywords: Cerebral Artery Occlusion; Cerebral Ischemia; Adhesive Tape Task; Neurological Test

Introduction

Strokes are the third cause of death in industrialized countries, after heart disease and cancer. Among cerebrovascular accidents, cerebral ischemia (CI) occupies 80% of the cases, and the remaining 20% corresponds to intracerebral or subarachnoid hemorrhage, with a mortality of 25% of all cases [1]. In 2016, 80 million people around the world were affected by a stroke, of which 67 million were ischemic events [2]. The CI is one of the most serious neurological disorders. Most of the survivors suffer permanent disabilities, including motor, communication, cognitive, learning and memory

problems, reducing quality of daily life [3]. IC is the temporary or permanent interruption of the blood supply to the brain, which reduces the flow of molecular oxygen (O₂) and important nutrients such as glucose. In most cases, it is caused by the occlusion of a cerebral artery either by an embolus or by local thrombosis [1]. The reduced blood supply decreases to levels insufficient to maintain normal metabolism and the adequate function of brain cells [4].

The reduction in cerebral perfusion is limited to the territory supplied by the affected artery (focal cerebral ischemia). As a consequence of intense and/or prolonged ischemia, an irreversible

cell loss occurs with a localized destructive lesion, which could lead to a cerebral infarction [5]. To mimic ischemic stroke in patients, frequently thrombotic or embolic strokes occur in the area of the middle cerebral artery (MCA), the intraluminal middle cerebral artery occlusion (MCAO) model is quite relevant for stroke studies. They models were first developed in rats by Koizumi, et al. [6] and Tamura, et al. [7]. It has previously been reported that physical properties of the occluder such as tip diameter, length, shape, and flexibility are critical for the reproducibility of the infarct volume in rodents [8-11]. The aim of this work is to introduce technical improvements in acute cerebral ischemia-reperfusion model by endovascular occlusion of the middle cerebral artery in the rat.

Material and Methods

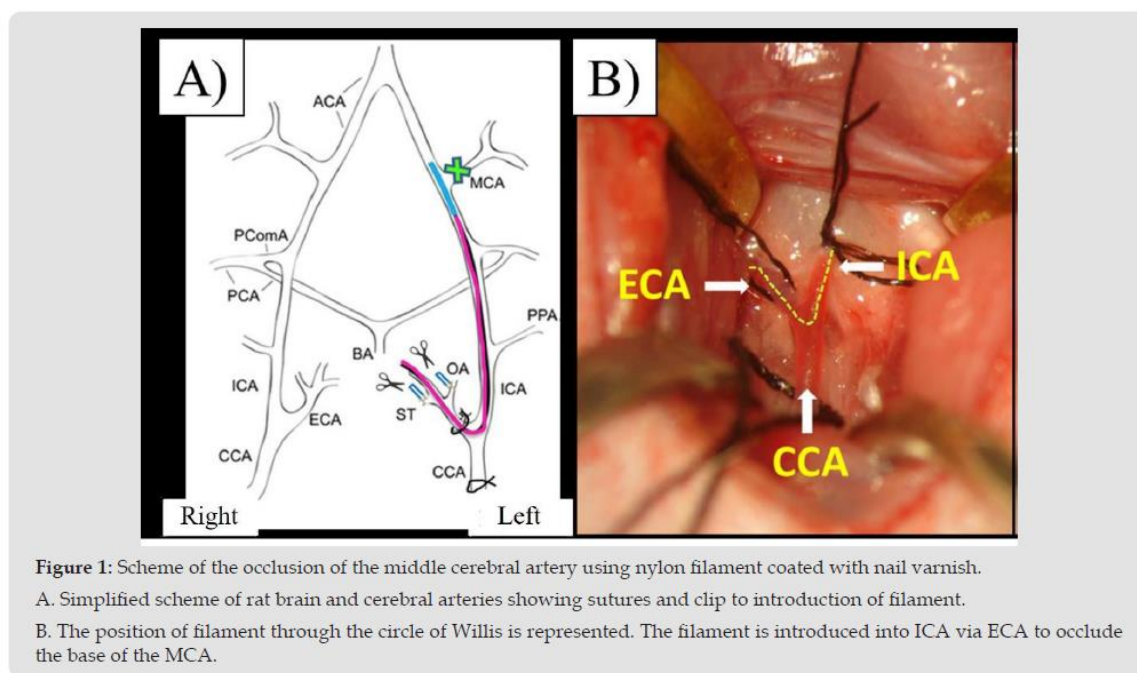
Animals

Male Sprague-Dawley rats aged 8 to 12 weeks, weighing 270 to 330 g were used for this experiment. They were divided into two groups: Sham (without CI, n= 12) and CI (n=12). The rats were provided by the animal farm of the Autonomous University of Aguascalientes and maintain at 22°C with a 12-hour light-dark

cycle and continuous access to food (purine chow) and water. All surgeries were performed under general anesthesia. They were used and treated in accordance with the Institutional Welfare Standards (Universidad Autónoma de Aguascalientes) and every effort was made to avoid suffering and to avoid unnecessary testing.

Surgery of MCAO

In the CI group, surgical procedure consists of blocking blood flow in the MCA, introducing an intraluminal filament through the extracranial internal carotid artery to reduce blood flow, described by Longa, et al. [12] with modifications (Figure 1). The rats were anesthetized with Ketamine/Xylazine/70/10 mg/kg. With the aid of a stereoscope microscope, an incision is made in the midline of the neck, the glandular tissue is retracted, and a triangle formed by the omohyoid, the digastric muscles (easily identifiable by their bright white tendinous portion), and the sternomastoid is observed. Using blunt scissors, dissect the center of the triangle to expose the common carotid artery, which is evident. The vagus nerve is separated and isolated. The occipital artery, the superior thyroid and the external carotid artery are permanently ligated using unraveled silk thread.



A twenty five mm long nylon filament is used (made in our laboratory). The filament tip is rounded to the flame and coating with nail varnish for four mm long and 0.35 mm thick. It is introduced through the left internal carotid artery and after 60 minutes, it is removed allowing reperfusion. In the rats of the SHAM group the internal, external, common, occipital and superior thyroid arteries were manipulated and exposed without performing any ligation.

All animals were injected intradermally with 5 ml of sterile saline solution for fluid recovery and with penicillin (penprocycline 5,000 IU i.m.). They were placed in a recovery box (thermal mattress at 37°C and continuous oxygen) for 2 to 3 hours and so that they would not suffocate, a steel wire mouthpiece to keep its mouth open was used.

Measurement of the Infarct Area

To evaluate the percentage of damage produced after cerebral ischemia, at 72 h post-reperfusion, the animals are anesthetized with sodium pentobarbital and intracardiac perfusion with 0.9% cold saline solution. The brains are removed and placed in a Petri dish and freeze for 5 minutes. Serial coronal cuts 2 mm thick were made with a microtome blade and placed in a 1% of 2,3,5-triphenyltetrazolium chloride (TTC) solution at 37°C for 20 minutes. The healthy area is stained red, while the infarcted area is white. Photographs were taken with a stereoscope microscope of each slice of tissue and measurements of the infarct area were

made using Image J software. The infarct area (mm²) was calculated by measuring the area of the contralateral hemisphere minus the healthy area of the ipsilateral hemisphere for each slice.

Neurological Scale Evaluation

The first test is a neurological assessment scale to identify alterations in the motor response of the rat. Neurological deficits make it possible to evaluate the success of MCAO after reperfusion, and to calculate the degree of severity of the injury. The rat is scored according to the clinical signs on the scale grade 0-5 [9] (Figure 2). This test was performed 24 after surgery.

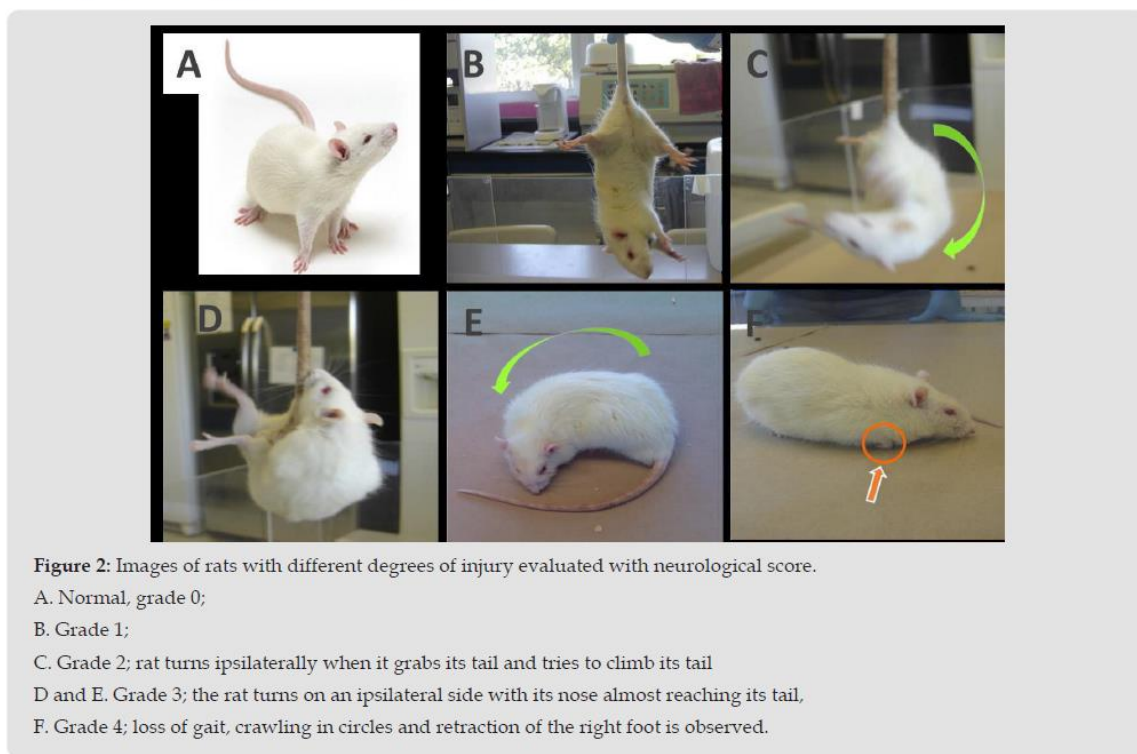


Figure 2: Images of rats with different degrees of injury evaluated with neurological score.

- A. Normal, grade 0;
- B. Grade 1;
- C. Grade 2; rat turns ipsilaterally when it grabs its tail and tries to climb its tail
- D and E. Grade 3; the rat turns on an ipsilateral side with its nose almost reaching its tail,
- F. Grade 4; loss of gait, crawling in circles and retraction of the right foot is observed.

Adhesive Tape Removal Test

This test was considered as a parameter of sensory-motor function. Adhesive tape of one cm² was trimmed. The anterior feet are cleaned with 70% ethanol. The two squares of tape are placed on each foot using the same pressure on both feet. Once the two tapes are in place, the rat is placed in the evaluation box and recording begins, the video is stopped at the moment that rat removes two adhesive tape. The animal will react to the presence of the adhesive tape, either by shaking the paws or directly bringing them to the mouth. This behavior is marked as “first contact” and is defined as the point at which the animal reacts to the tape. The “removal time” is the time that ends when the rat removes both tapes. Animals with ischemia will take significantly longer to feel and remove the tape.

Statistical Analysis

The data obtained were analyzed using the GraphPad Prism version 5 software. The data were expressed as the mean ± standard error of the mean (mean ± SEM) and were analyzed using one-way ANOVA and the Tukey test of multiple comparison to compare the means of different groups. A significance value of p <0.05 was considered.

Results

The results show that areas of infarction were obtained (Figure 3) with 0.15 mm diameter nylon filaments coated with nail varnish until obtaining a diameter of 0.35 to 0.39 mm (since the diameter of the internal carotid artery is ≈ 0.35 mm). When analyzing both

the infarct percentage and the survival of the animals, it was found that the infarct zone was 18% more than in the sham animals and the survival percentage was 65% 24 h after surgery. All animals were anesthetized with Ketamine/Xylazine at a dose of 70/10 mg/Kg. Neurological deficits were observed 24 h after of the MCAO reperfusion surgery. In 90% of the animals, a grade 4 was found on the evaluation scale: loss of gait, crawling in circles and retraction

of the right foot was observed. In the group of CI rats, it is observed that at 24 h it was approximately 7 times longer to recognize the tape on the foot contralateral to the damage compared to latency of sham group (27.4 ± 13.8 vs 4.5 ± 1.4) and six times in the time of removal of the adhesive tape compared to latency of the sham rats (72.1 ± 24.8 vs 12.6 ± 3) (Figure 4).

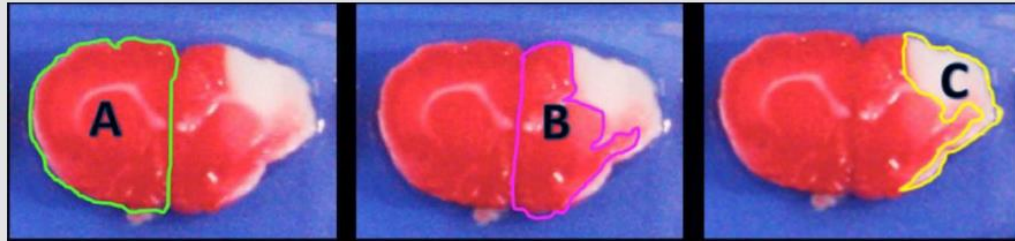


Figure 3: Representative coronal sections of rat brain stained with TTC after 72 h post-reperfusion. Infarct area appears in white (unstained by TTC). The injury zone (white area) was delimited.

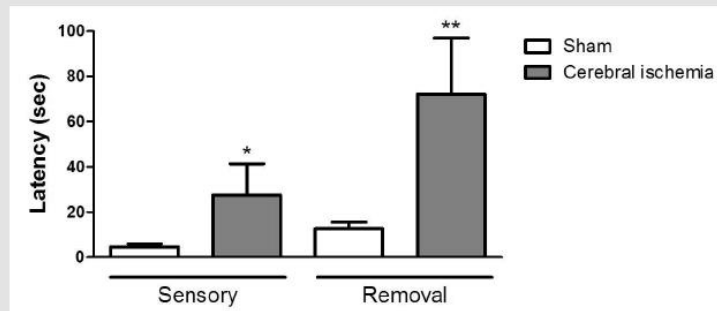


Figure 4: Evaluation of sensory and motor damage with the adhesive tape test in rats with cerebral ischemia induced by MCAO. Latency time for feeling the tape adhesive on the right foot. Adhesive tape removal time on the right foot.

Data are expressed as the mean \pm SEM; n = 12 per group. * p < 0.04, ** p < 0.02 compared to their respective sham group.

Discussion

CI causes a temporary or permanent reduction in cerebral blood flow that can lead to acute or chronic dysfunctions in the central nervous system. The rat is a widely used animal model for CI due to its relatively low animal husbandry costs and to the similarity of its cerebral circulation to that of humans. In humans, the middle cerebral artery (MCA) is most commonly affected in stroke syndromes and multiple techniques of MCAO have been reported to mimic this clinical effect in rodent models. Because recanalization commonly occurs following an acute stroke in the human, reperfusion after a period of occlusion has been included in many of these models. There is considerable risk in CI during anesthesia and surgery in these models. Anesthetic agents have been shown to have a profound effect on the pathophysiology of CI. Some authors have used different anesthetics and various doses

during the analysis of the volume of infarction produced by IC, such as halothane, Ketamine/Xylazine or isoflurane [8,10,11].

In this study, the best results in terms of the percentage of infarction obtained and survival were obtained with an occlusion time of 60 minutes and using Ketamine/Xylazine 70/10 mg/kg as anesthetic. In other experiments, trials were performed with occlusion times of 30 and 45 minutes, in which no infarct area was observed, it was also tested with a 90-minute time in which the infarction area was approximately 50%, but mortality was also very high, about 80% (data no shown). In the present work, a twenty five mm long nylon filament was used (made in the laboratory) to occlude blood flow. The filament tip was rounded to the flame and coating with nail varnish for four mm long and 0.35 mm thick. A great advantage is that this filament reduces the risk to induce subarachnoid hemorrhages. There are commercial filaments such

as silicone coated but the costs are higher and the same result is obtained [9,10]. Neurological deficits were observed 24 h after of the MCAO reperfusion surgery. In 90% of the animals, a grade 4 was found on the evaluation scale. Similar effects have been observed by other researchers [9,10].

Conclusion

According to the results obtained, it can be concluded that IC can be induced by occlusion-reperfusion of the MCA. The effects of IC can be assessed by the infarct area using TTC staining, and both sensory and motor neurological tests, including those with adhesive tape. In this rat model, good infarct area and survival results can be obtained by different considerations:

- a) The filament tip is rounded to the flame and coating with nail varnish for four mm long and 0.35 mm thick,
- b) Ketamine/Xylazine at a dose of 70/10 mg/Kg,
- c) The occipital artery, the superior thyroid and the external carotid artery are permanently ligated using unraveled silk thread, during the 60 minutes of occlusion,
- d) Two stitches were temporarily placed on the skin of the neck to prevent the filament from coming out and
- e) A steel wire mouthpiece to keep its mouth open.

Disclosure

The authors report no conflict of interest.

References

1. Dirnagl U, Iadecola C, Moskowitz M (1999) Pathobiology of ischaemic Stroke an integrated view. *Trends Neurosci* 22(9): 391-397.

2. Benjamin EJ, Muntner P, Alonso A, Bittencourt MS, Callaway CW, et al. (2019) Heart Disease and Stroke Statistics-2019 Update: A Report From the American Heart Association. *Circulation* 139(10): e56-e528.

3. Knecht S, Hesse S, Oster P (2011) Rehabilitation After stroke. *Dtsch Arztebl Int* 108(36): 600-606.

4. Montaner J (2007) *Physiopathology of Cerebral Ischemia*. Marge Books, Barcelona.

5. Garcia J (1984) Experimental ischemic stroke: a review. *Stroke* 15(1): 5-14.

6. Koizumi J, Yoshida Y, Nakazawa T, Ooneda G (1986) Experimental studies of ischemic brain edema, I: a new experimental model of cerebral embolism in rats in which recirculation can be introduced in the ischemic area. *Jpn J Stroke* 8(1): 1-8.

7. Tamura A, Graham DI, Mc Culloch J, Teasdale GM (1986) Focal cerebral ischaemia in the rat: 1. Description of technique and early neuropathological consequences following middle cerebral artery occlusion. *J Cereb Blood Flow Metab* 1(1): 53-60.

8. Lin TN, He YY, Wu G, Khan M, Hsu CY (1993) Effect of brain edema on infarct volume in a focal cerebral ischemia model in rats. *Stroke* 24(1): 117-121.

9. Rousselet E, Kriz J, Seidah NG (2012) Mouse Model of Intraluminal MCAO: Cerebral Infarct Evaluation by Cresyl Violet Staining. *J Vis Exp* 69: 4038.

10. Uluç K, Miranpuri A, Kujoth GC, Aktüre E, Başkaya MK (2011) Focal Cerebral Ischemia Model by Endovascular Suture Occlusion of the Middle Cerebral Artery in the Rat. *J Vis Exp* 48: 1978.

11. Yrjänheikki J, Keinänen R, Pellikka M, Hökfelt T, Koistinaho J (1998) Tetracyclines inhibit microglial activation and are neuroprotective in global brain ischemia. *Proc Natl Acad Sci U S A* 95(26): 15769-15774.

12. Longa EZ, Weinstein PR, Carlson S, Cummins R (1989) Reversible middle cerebral artery occlusion without craniectomy in rats. *Stroke* 20(1): 84-91.

ISSN: 2574-1241

DOI: 10.26717/BJSTR.2020.32.005236

J Luis Quintanar. Biomed J Sci & Tech Res



This work is licensed under Creative Commons Attribution 4.0 License

Submission Link: <https://biomedres.us/submit-manuscript.php>



Assets of Publishing with us

- Global archiving of articles
- Immediate, unrestricted online access
- Rigorous Peer Review Process
- Authors Retain Copyrights
- Unique DOI for all articles

<https://biomedres.us/>